Leiden 1954

Lane

VAATWANDVERANDERINGEN IN HET LONGSLAGADERSYSTEEM BIJ ARTERIËLE OVERVULLING

LANE MEDICAL LIBRARY
SAN FRANCISCO

JOS. E. HO-A-SJOE

VAATWANDVERANDERINGEN IN HET LONGSLAGADERSYSTEEM BIJ ARTERIËLE OVERVULLING

(Structural changes of pulmonary arteries in cases of increased pulmonary flow)

With a summary in English.

VAATWANDVERANDERINGEN IN HET LONGSLAGADERSYSTEEM BIJ ARTERIËLE OVERVULLING

PROEFSCHRIFT TER VERKRIJGING VAN DE GRAAD VAN DOCTOR IN DE GENEESKUNDE AAN DE RIJKSUNIVERSITEIT TE LEIDEN, OP GEZAG VAN DE RECTOR MAGNIFICUS MR J. M. VAN BEMMELEN, HOOGLERAAR IN DE FACULTEIT DER RECHTSGELEERDHEID, TEGEN DE BEDENKINGEN VAN DE FACULTEIT DER GENEESKUNDE TE VERDEDIGEN OP WOENSDAG 5 MEI 1954, TE 16 UUR

DOOR

JOSEPH EN-WOEI HO-A-SJOE

GEBOREN TE NW. NICKERIE (SURINAME)

IN 1906

EDUARD IJDO N. V. — LEIDEN

Promotor: Professor Dr J. Dankmeijer

AAN MIJN VROUW

Dit proefschrift is bewerkt in het Anatomisch-Embryologisch Laboratorium der Rijksuniversiteit en op de afdeling voor Cardiologie van het Academisch Ziekenhuis te Leiden

INHOUD.

HOOFDSTUK I.

Blz.

Inleiding en literatuuroverzicht 1

HOOFDSTUK II.

Enkele physiologische en klinische gegevens betreffende de longcirculatie 17

HOOFDSTUK III.

Eigen onderzoek 24
A. Wandveranderingen der pulmonale arteriën 34
B. Beschrijving der preparaten met de gevonden vaatwandveranderingen van de pulmonale arteriën . . . 36

HOOFDSTUK IV.

Beschouwingen 58
1. Algemeen 58
2. Open ductus Botalli 62
3. Atriumseptum-defect 77
4. Ventrikelseptum-defect 81
5. Septum aorto-pulmonale-defect 85
6. Geopereerd geval van tetralogie van Fallot 85

Samenvatting 87
Naschrift 97
Summary 99
Literatuur 112
Corrigenda 118

HOOFDSTUK I.

INLEIDING EN LITERATUUROVERZICHT.

Structureel-morphologische veranderingen in de wand der Arteriae pulmonales zijn door verschillende onderzoekers beschreven, waarbij een tweetal rubrieken van veranderingen naar voren zijn gekomen. Enerzijds kan men te maken hebben met primaire pathologische processen in de longen (Romberg, 1891, Aust, 1892, Mönckeberg, 1907, Tugendreich, 1912, Posselt, 1925, Vaquez, 1926, Steinberg, 1929, Zimmermann, 1934, v. d. Zwaag, 1940, Brill en Krygier, 1941, Schmidt, 1953), anderzijds kunnen de veranderingen ontstaan als reactie op wijzigingen in de vascularisatie door de long, waarvan de oorzaak buiten de longen zelf is gelegen. De merkwaardige normale situatie in de bloedsomloop, waarbij al het bloed, dat door het lichaam circuleert, daarna door de rechter ventrikel in de longcirculatie wordt gestuwd, om vervolgens weer in het linker atrium van het hart terug te keren, heeft tengevolge, dat de aard van de longcirculatie steeds afhankelijk is van die der grote of lichaamscirculatie. Neemt door de een of andere oorzaak de hoeveelheid bloed, die per tijdseenheid door een normale lichaamscirculatie stroomt, toe, dan zal ook in de kleine bloedsomloop de stroomsnelheid vermeerderen. Daarnaast zal ieder pathologisch proces in de lichaamscirculatie, het hart inbegrepen, een zekere invloed uitoefenen op de bloedsomloop door de longen. Van deze pathologische toestanden zijn in het bijzonder van groot belang die, waarbij òf de *arteriële toevoer* naar de long *vergroot* òf de *veneuze afvoer* uit de long *belemmerd* is. In deze gevallen levert de natuur ons een aantal experimenten, waarbij een overigens

normaal orgaan op bijzondere wijze gevaskulariseerd wordt, die bij proefdieren zeer moeilijk zouden zijn te verwezenlijken. De mogelijkheid wordt geboden tot een bestudering bij de mens van de functionele en morphologische potenties der normale longvaten onder veranderde omstandigheden van doorstroming.

Naast dit biologische probleem is echter de kennis van de reactiewijze der longvaten ook van eminent klinisch belang. Immers, de mogelijkheid bestaat, en vele klinische waarnemingen wijzen reeds in deze richting, dat reacties der longvaten zelf weer een factor gaan betekenen, die van invloed is op de gehele circulatie. Waarbij zich onmiddellijk de vraag opwerpt of zulke longvaatveranderingen tijdelijk of blijvend als reversibel moeten worden beschouwd. De beantwoording van deze vraag is weer van groot belang voor het stellen van de indicatie tot en de prognose der, eventueel operatieve, therapie.

Het zijn deze overwegingen, die geleid hebben tot het onderhavige onderzoek, dat, aangezien het zich op klinische gevallen gebaseerd heeft, noodzakelijkerwijs op een tamelijk toevallig samengesteld materiaal betrekking moest hebben. Daartegenover staat echter, dat de experimenten der natuur een dusdanige variatie laten zien en dermate belangwekkend zijn, dat de in deze dissertatie vastgelegde resultaten mogelijk een bijdrage kunnen zijn enerzijds tot de studie van fundamentele biologische processen, anderzijds tot een beter begrijpen der klinische verschijnselen.

Aan Dittrich (1850) komt de eer toe als eerste te hebben gewezen op het veelvuldig voorkomen van structurele veranderingen van de pulmonale vaten, die hij in verband bracht met een verhoogde druk van de pulmonale circulatie, zoals die wordt waargenomen bij mitralisstenose. Uit de publicaties van Brüning (1901), Torhorst (1904), W. Fischer (1909), Ljungdahl (1915), Miller (1926), Steinberg (1929) en Brenner (1935) blijkt dan ook, dat de bedoelde structurele vaatveranderingen in de longen frequent zijn gevonden bij een aantal pathologische toestanden o.a. organische hartgebreken, emphysema pulmonum, kyphoscoliose, enz.

Evenals Dittrich (1850) schrijven een aantal onderzoekers de bedoelde vaatveranderingen toe aan een verhoogde druk van de

kleine circulatie (Jores, 1903, Torhorst, 1904, Fischer, 1909, Ljungdahl, 1915, Wätjen, 1924, Moschcowitz, 1927, Zimmermann, 1934, Brenner, 1935, Muller, 1942, Merkel, 1947).

Terwijl enerzijds de veranderingen der grote pulmonale arteriën in verband gebracht kunnen worden met de pulmonale hypertensie (Parker en Weiss, 1936), lijkt het waarschijnlijk, dat de media-hypertrophie in de kleinere pulmonale arteriën (die tezamen met andere afwijkingen, wellicht van rheumatische, c. q. embolische origine voorkomen, Parker en Weiss l. c.) afhankelijk zijn van de veneuze stuwing in de longen. Deze wordt op haar beurt veroorzaakt door de belemmerde afvloed van het bloed uit de longen naar de linker ventrikel als gevolg van de vernauwing van het ostium mitrale. Het blijkt n.l., dat de berekende weerstand in de periphere longvaten bij de mitralisstenose aanvankelijk langzaam toeneemt, om bij progressief nauwer worden van het ostium mitrale sneller te stijgen, wanneer dit ostium een vernauwing tot 1—1½ cm². bereikt (Snellen, 1953). In een voorlopig onderzoek is dan ook een betrekking vastgesteld tussen de graad van de vaatwandveranderingen en de grootte van de bij het klinische onderzoek berekende weerstand in de longcirculatie bij patiënten lijdende aan een mitralisstenose (Dankmeijer, 1953). De vraag op welke wijze de veneuze stuwing in de longen oorzaak is van de veranderingen der pulmonale arteriën, moeten wij onbeantwoord laten.

De vernauwing van het ostium mitrale is dus op twee wijzen verantwoordelijk te maken voor de stijging van de pulmonale arteriële druk, direct door de belemmering, die het vernauwde ostium aan de afvloed van het bloed uit de longen biedt, indirect door de daarmee gepaard gaande weerstandsverhoging in de kleine longarteriën, welke anatomisch zichtbaar kunnen worden in de vorm van media-hypertrophie (Dexter et al., 1950, Snellen en Dankmeijer, 1953).

Posselt (1909) meent, dat naast de pulmonale hypertensie als oorzaak van de vaatveranderingen in de longen, ook van belang zijn de in de jeugd doorgemaakte infectieziekten. Deze zouden de vaatwand verzwakken en daardoor aanleiding geven tot het

ontstaan van veranderingen. Ook zou een zwakkere ontwikkeling van bepaalde vaatgebieden (nauw aorta-systeem, vernauwing van venae pulmonales, achterblijven in ontwikkeling van de linker ventrikel) bevorderend werken op het ontstaan van veranderingen der longvaten.

Volgens Vaquez (1926) zouden infectieziekten ook een grote rol spelen in het veroorzaken van veranderingen der longvaten.

Steinberg (1929) is van mening, dat een belemmering in de pulmonale circulatie aanleiding kan zijn tot een pulmonale hypertensie en vervolgens veranderingen van de longvaten geven, maar hij kan niet toegeven, dat mechanische obstructies in de longcirculatie onder de aetiologische factoren voor veranderingen der longvaten de eerste plaats zouden innemen.

Een mechanische belemmering in het systeem van de A. pulmonalis kan veroorzaakt worden door afsluiting van grote of kleine takken van de A. pulmonalis door losgelaten thrombi uit lichaamsvenae of een afsluiting van speciaal de kleinere pulmonale takken door metastasen van tumorcellen (Wilius, 1946, Wood, 1952) of door eieren van de Schistosomum Mansoni en S. haematobium (Clark en Graef, 1935).

De mitralisstenose is het klassieke voorbeeld van een intracardiaal gelegen belemmering van de bloedafvoer van de longen naar de linker ventrikel. In de literatuur vinden wij dan ook talrijke publicaties over het voorkomen van veranderingen van de longvaten bij de mitralisstenose (Rattone, 1885, Miura, 1900; Bryant, 1901, Posselt, 1909, Fischer, 1909, Ljungdahl, 1915, Miller, 1926, Steinberg, 1929, Parker en Weiss, 1936, Larrabee, Parker en Edwards, 1949, Henry, 1952, Dankmeijer, 1953).

Naast de belemmering van de bloedtoevoer naar de linker ventrikel door een organische mitralis-aandoening, kan deze ook worden veroorzaakt door een tumor in het linker atrium, die dan ook dezelfde veranderingen in de longvaten kan veroorzaken als de mitralisstenose (Krasemann, 1952).

Ook bij andere organische hartgebreken, alhoewel in mindere mate, zijn veranderingen van de pulmonale vaten gevonden, o.a. bij mitralis-insufficiëntie (Edwards, 1951).

Uit de hierboven gegeven beschouwingen blijkt, dat de structurele veranderingen van de wand der pulmonale vaten het meest zijn waargenomen bij de mitralisstenose, d.w.z. een pathologische toestand, waarbij in de longen een veneuze stuwing in mindere of meerdere mate bestaat, al naar gelang van de ernst van de vernauwing van het ostium mitrale.

Tegenover een *veneuze* stuwing in de longvaten staat de *arteriële* overvulling der longen.

Nu komt in het algemeen een arteriële overvulling der longvaten voor bij die congenitale hartafwijkingen, waarbij foetale communicatie-wegen tussen rechter en linker hartshelft of tussen de grote vaten zijn opengebleven of waarbij een partiële abnormale drainage van venae pulmonales in het rechter atrium, hetzij rechtstreeks, hetzij via een veneus vat voorkomt. De vraag doet zich nu voor of er in deze gevallen ook veranderingen ontstaan in de structuur van de pulmonale vaten. Inderdaad vinden wij in de publicaties, vooral van de laatste jaren, mededelingen omtrent waargenomen structurele vaatveranderingen in de longen bij de open ductus Botalli, het atrium- en ventrikelseptum-defect, toestanden waar in de regel een arteriële longovervulling bestaat. Dat juist in de laatste tijd mededelingen worden gedaan omtrent waargenomen veranderingen der pulmonale vaten bij de open ductus Botalli, houdt wellicht verband met het feit, dat van de zojuist genoemde hartafwijkingen de open ductus Botalli thans gemakkelijk voor chirurgische therapie toegankelijk is. In de bedoelde publicaties betreft het meestal slechts een klein aantal gevallen. Wij stelden daarom een onderzoek in naar het al of niet voorkomen van veranderingen van de pulmonale vaten bij die toestanden, waar een arteriële longovervulling bestaat aan de hand van een, alhoewel nog beperkt, dan toch groter materiaal dan wij tot nog toe in de literatuur hebben aangetroffen. Het materiaal voor dit onderzoek bestond enerzijds uit longbiopsieën genomen tijdens de onderbinding van een open ductus Botalli of het sluiten van een septum-defect (atrium-, ventrikel-, aorto-pulmonale-) en anderzijds uit postmortaal verkregen longweefsel.

De toestanden met een arteriële longovervulling, die door ons zijn bestudeerd met betrekking tot het al of niet voorkomen van

structurele veranderingen der pulmonale vaten, waren een aantal congenitale hartafwijkingen, zoals:

a. open ductus Botalli, [1])
b. atriumseptum-defect,
c. ventrikelseptum-defect,
d. septum aorto-pulmonale-defect,
e. functionele truncus arteriosus,
f. transpositie van grote vaten.

In de eerstgenoemde vier gevallen ontstaat de arteriële longovervulling door het persisteren van foetale communicatie-wegen tussen het arteriële en het veneuze deel van het vaatstelsel of van het hart.

Onder het door ons bewerkte materiaal was ook een geval met een kunstmatig gemaakte arteriële longovervulling. Het betrof n.l. een patiënt lijdende aan een tetralogie van Fallot, bij wie eerst aan de linker kant een operatie werd gedaan volgens Blalock en later aan de rechter kant ook een shunt werd aangelegd volgens Blalock. Vier jaren na de eerste operatieve ingreep succombeerde de patiënt.

a. De *ductus arteriosus Botalli apertus* komt vrij frequent voor (Abbott 24.2 % van 1000 aangeboren hartafwijkingen), hetzij geïsoleerd of in combinatie met andere congenitale hartanomalieën. Deze congenitale hartafwijking zou de levensduur verkorten met 23 jaren voor mannen en met 28 jaren voor vrouwen (Dry, Harrington en Edwards, 1948); echter is het bereiken van een hoge leeftijd niet uitgesloten (Storstein, 1952). Zij komt frequenter voor bij het vrouwelijke dan bij het mannelijke geslacht en wel in de verhouding van 3:1 (Taussig, 1947,

[1]) De open ductus Botalli is feitelijk geen hartafwijking, maar een vaatafwijking en hij is niet congenitaal, omdat de sluiting van de ductus normaal na de geboorte geschiedt.

Het is ook beter te spreken van de ductus arteriosus dan van de ductus Botalli, omdat de naam van Botallus ten onrechte in verband is gebracht met de ductus arteriosus (Odé, 1951). Omdat echter velen over de ductus Botalli spreken hebben wij in dit proefschrift beide uitdrukkingen gebruikt, dikwijls ook ter afwisseling.

Friedberg, 1949). Een grotere frequentie (9:1) vond Starer (1953), terwijl Brown (volgens Starer 1953) een frequentie vond van 2½:1. Van de 44 patiënten met een open ductus Botalli, die wij kennen, behoren 32 tot het vrouwelijke en 12 tot het mannelijke geslacht, een verhouding, die ongeveer in overeenstemming is met de opgave van Taussig (1947).

Veranderingen van de pulmonale arteriën bij open ductus Botalli vinden wij vermeld door Possellt (1909), Ljungdahl (1915).

Van de 25 autoptisch door Welch en Kinney (1948) onderzochte gevallen konden zij slechts in één geval (man van 37 j.) sterke intimaproliferatie en hyalineveranderingen van pulmonale arteriën van de grootte van 25 tot 100 micron vaststellen (Chapman en Robbins, 1944). De media van de pulmonale arteriën was normaal. De lamina elastica interna was soms verdikt. In de meeste arteriën was er een vermeerdering van elastische fibrillen in de media en in de intima, die gepaard ging met een complete destructie van de lamina elastica interna. De intimaverdikking gaf aanleiding tot vernauwing of obliteratie van het lumen van deze arteriën.

De veranderingen, die Douglas et al. (1947) in de pulmonale arteriën van een vrouw van 22 jaren met een open ductus Botalli bij obductie vonden, bestonden uit fragmentatie van de lamina elastica interna en vermeerdering van elastische fibrillen in de media van kleine arteriën, fibreuze verdikking van de intima zonder noemenswaardige lumenvernauwing in vele arteriën, georganiseerde en gedeeltelijk gerecanaliseerde thrombi in kleine longarteriën, sterke vernauwing van het lumen van vele arteriolae door fibreuze intimaproliferatie of door mediaverdikking met soms verdikking van de adventitia. Ongeveer dezelfde veranderingen vonden Edwards et al. (1949) aan de pulmonale arteriën bij twee gevallen (vrouw van 15 j. en man van 22 j.) van een open ductus Botalli gecombineerd met een coarctatio aortae distaal van de open ductus gelegen, en bij twee gevallen (meisje van 7 j. en vrouw van 23 j.) eveneens met een open ductus Botalli gecompliceerd door een coarctatio aortae, die nu echter proximaal van de open ductus Botalli was gelegen.

Hultgren et al. (1953) onderzochten 8 patiënten met een

open ductus Botalli. Hiervan catheteriseerden zij 6 en vonden bij alle een pulmonale hypertensie. Van deze 8 patiënten konden zij drie (meisjes van 7 j., 16 j. en man van 48 j.) obduceren. Van deze drie patiënten was hartcatheterisatie gedaan bij het meisje van 7 j. oud. Van deze patiënte bedroeg de systolische, diastolische en gemiddelde druk in het centrale deel van de A. pulmonalis resp. 80, 40 en 62 mm Hg.

In de longarteriën van deze drie patiënten vonden zij afwijkingen, bestaande uit verdikking van de lamina elastica interna en van de media; thrombi, waarvan sommige een beginnende organisatie toonden, concentrische intimawoekering in de arteriolae met gehele of gedeeltelijke vernauwing van het lumen (2e patiënte); opvallende vernauwing van het lumen van de kleinere takken van de A. pulmonalis en vnl. van de arteriolae door concentrische fibreuze intimaproliferatie en reduplicatie van de lamina elastica interna (3e patiënt).

Dammann, Berthrong en Bing (1953) onderzochten vier patiënten met een open ductus Botalli gecompliceerd door een pulmonale hypertensie, die zo hoog was, dat de richting van de bloedstroom door de open ductus was omgekeerd. De druk in de A. pulmonalis van deze vier patiënten (vrouw van 36 j., vrouw van 29 j., man van 20 j. en vrouw van 30 j.) bedroeg resp. 128/96, 100/60, 135/82 en 92/58 mm Hg. De twee eerstgenoemde patiënten kwamen ter obductie en zij vonden in beide gevallen ongeveer dezelfde veranderingen van de pulmonale arteriën, n.l. uitgesproken vernauwing van het lumen van de middelgrote longarteriën door intimaproliferatie, intacte media en lamina elastica interna, verse en georganiseerde thrombi in vele arteriën en een hypertrophische media in enkele arteriën.

In een andere publicatie maken Dammann en Muller (1953) melding van afwijkingen van intrapulmonale arteriën, die zij vonden bij bestudering van bioptisch verkregen longweefsel tijdens de thoracotomie van patiënten met een open ductus Botalli. Bij twee van deze patiënten, die een pulmonale tensie hadden van 70/50 en 104/67 mm Hg vonden zij media-hypertrophie van de kleinere pulmonale arteriën met vernauwing van het lumen, maar geen intima-afwijkingen.

Voor de bestudering van het al of niet voorkomen van longvaatafwijkingen bij congenitale hartgebreken is sedert 1952 bij verschillende patiënten, — helaas niet alle — bij wie thoracotomie werd gedaan ter onderbinding van een open ductus Botalli of voor chirurgische therapie van andere vormen van aangeboren hartafwijking (septum-defect), een biopsie gedaan uit de lingula van de long. Bij patiënten met een mitralisstenose werd eveneens een longbiopsie verricht tijdens commissurotomie.

b. Het *atriumseptum-defect* is de meest voorkomende aangeboren hartafwijking en is verenigbaar met een lang leven (Taussig, Harvey en Follis, 1938). Het komt veel voor in combinatie met andere congenitale hartvitia (Taussig, 1938, Bedford, Papp en Parkinson, 1941). Als het syndroom van Lutembacher is de combinatie met een verworven of aangeboren mitralisstenose bekend (Lutembacher, 1916, 1936).

De frequentie van het voorkomen van het atriumseptum-defect zou evenals bij de open ductus Botalli groter zijn bij het vrouwelijke dan bij het mannelijke geslacht. Roessler (1934) geeft de verhouding van 3:2 op. Bedford, Papp en Parkinson (1941) vinden een grotere frequentie en zij geven de verhouding op van 4:1. Van de 25 patiënten met een atriumseptum-defect, die wij kennen, behoren 18 tot het mannelijke en 7 tot het vrouwelijke geslacht, m.a.w. een grotere frequentie van het mannelijke geslacht. In 20 van deze 25 gevallen is het atriumseptum-defect geïsoleerd.

Het voorkomen van veranderingen van pulmonale arteriën bij deze aangeboren hartanomalie is beschreven door enkele onderzoekers.

Apert en Baillet (1931) vonden veranderingen in de A. pulmonalis tot in de arteriolae van een meisje van 13 j. met een atriumseptum-defect, dat zij obduceerden.

Taussig, Mc. Gehee Harvey en Follis (1938) vonden bij drie van de vier patiënten (man van 47 j., jongen van 8¾ j., vrouw van 47 j., meisje van 9½ j.) met een atriumseptum-defect veranderingen van de kleinere pulmonale arteriën, bestaande uit intimaverdikking (man van 47 j.), verdikking van de adventitia (jongen van 8¾ j.) en geringe media-hypertrophie (meisje van 9½ j.).

Massee (1947) was in de gelegenheid obductie te doen op

een man van 37 j. oud. Deze patiënt was gecatheteriseerd en de diagnose was gesteld op een atriumseptum-defect met pulmonale hypertensie. Hij vond veranderingen in de A. pulmonalis en haar zijtakken, die hij als sclerose beschouwde.

Welch en Kinney (1948) vonden bij 13 patiënten met een geïsoleerd atriumseptum-defect geen significante veranderingen van de pulmonale vaten. Bij één van deze patiënten was bij hartcatheterisatie een pulmonale hypertensie van geringe graad (35/10 mm Hg) vastgesteld; de grootte van de longcirculatie bedroeg bij deze patiënt 14 L/min. Daarentegen vonden zij wel intimaveranderingen van de middelgrote en kleine pulmonale arteriën bij 8 van de 9 patiënten met een atriumseptum-defect gecompliceerd door een rheumatische aandoening van de mitralisklep. Deze veranderingen willen zij toeschrijven aan de in zeer belangrijke mate vergrote longcirculatie. De complicerende mitralisstenose zou de druk in het linker atrium sterk verhoogd hebben, waardoor de grootte van het volume bloed, dat door het septumdefect overliep, sterk was toegenomen.

c. Het *ventrikelseptum-defect* komt iets minder frequent voor dan het atriumseptum-defect (Selzer, 1949). Gecombineerd met andere congenitale afwijkingen van het hart, geeft deze hartanomalie aanleiding tot complexe aangeboren hartvitia, zoals de tetralogie van Fallot en het syndroom van Eisenmenger.

Welch en Kinney (1948) konden de diagnose ventrikelseptum-defect in 11 gevallen autoptisch bevestigen. Onder deze 11 gevallen konden zij slechts in één geval (vrouw van 20 j.) veranderingen vinden van de pulmonale arteriën. De pulmonale arteriën van de grootte van 25—250 micron lieten intimaproliferatie zien en hyalineveranderingen. De media was normaal. Hartcatheterisatie was gedaan bij 3 van de genoemde patiënten. De pulmonale druk was normaal bij twee van deze drie personen. De grootte van de longcirculatie in deze twee gevallen varieerde van 7.1—7.9 L/min. Bij de derde patiënt was een pulmonale tensie van 100/49 mm Hg vastgesteld, terwijl de grootte van de longcirculatie 8.6 L/min. bedroeg.

Door bestudering van bioptisch verkregen longweefsel tijdens de

thoracotomie van een patiënt met een ventrikelseptum-defect vonden Dammann en Muller (1953), hypertrophie van de media en geringe verdikking van de intima van de pulmonale arteriën van het musculaire type en van de longarteriolae. Bij deze patiënt was door harteatheterisatie een pulmonale hypertensie gevonden. De druk in de A. pulmonalis bedroeg systolisch 82—83 en diastolisch 52—53 mm Hg. Ook in het bioptisch verkregen longweefsel van een patiënte van 20 maanden oud met zeer waarschijnlijk een groot ventrikelseptum-defect of een functionele monoventrikel vonden deze onderzoekers media-hypertrophie met vernauwing van het lumen van de kleine arteriën van het musculaire type.

d. Andere vormen van congenitale hartafwijkingen.

Structurele veranderingen van de pulmonale arteriën zijn ook beschreven bij complexe aangeboren hartvitia. Civin en Edwards (1950) vonden veranderingen van de longarteriën van een jongen van 11 maanden oud met een syndroom van Eisenmenger. De veranderingen bestonden uit verdikking van de media, vernauwing van het lumen der arteriën, collagene-verdikking van de adventitia. De intima was in dit geval normaal.

Old en Russell (1950) beschrijven een necrotiserende arteriitis van de longarteriën van een jongen van 11 j. oud met het complex van Eisenmenger.

Ook bij zeldzaam voorkomende congenitale hartafwijkingen zoals cor triloculare met sub-aorta-stenose, zijn veranderingen van de intrapulmonale arteriën gevonden zoals media-verdikking, fibreuze verdikking van de intima met een gegolfde lamina elastica interna (Edwards en Chamberlin, 1951).

Het tot nu toe in hoofdstuk I vermelde resumerende, kunnen wij vaststellen:

dat structureel-morphologische afwijkingen van de arteriae pulmonales door een groot aantal schrijvers zijn vastgesteld als complicatie van organische hartgebreken, in het bijzonder van de mitralisstenose,

dat dergelijke vaatafwijkingen ook zijn waargenomen bij een aantal congenitale hartvitia, met name ook bij die, waar een arteriële overvulling van de longvaten bestaat,

dat echter niet duidelijk blijkt, hoe groot het percentage is van lijders uit deze laatste groep, die dergelijke veranderingen van de pulmonale arteriën vertonen,

dat deze veranderingen bij dezelfde soort hartafwijking variabel zijn, doch dat zij in het algemeen bestaan uit verdikking van de intima en van de media,

dat, behoudens enkele uitzonderingen, geen onderzoek is geschied naar de relatie tussen morphologische veranderingen en klinische verschijnselen en gegevens.

In verband met het door ons ingestelde onderzoek lijkt het nuttig, een kort overzicht te geven van de literatuur betreffende de *normale anatomie van de A. pulmonalis en haar vertakkingen.* De scherpe scheiding, die de oude anatomen maakten tussen, enerzijds de A. pulmonalis als functioneel vat van de longen en anderzijds de A. bronchialis als vas nutriens der longen (v. Hayek, 1952) kan niet meer in alle consequenties worden doorgevoerd, sedert uit het onderzoek van Verloop (1946) is gebleken, dat er anastomosen bestaan tussen de twee genoemde vaten. Deze anastomosen zouden reeds zijn beschreven door Reisseissen (Claus, 1935, Kahnt, 1953). Miller (1947) ontkent het bestaan van een communicatie tussen de twee genoemde arteriën en neemt alleen aan, een verbinding tussen de venae pulmonales met de A. bronchialis.

In het algemeen onderscheidt men aan de A. pulmonalis een extra- en intrapulmonaal deel (Merkel, 1941). De hoofdstam met de twee hoofdtakken (rechter en linker) vormen het extrapulmonale deel. De hoofdtakken volgen wanneer zij de hilus van de long zijn binnengedrongen de bronchiaalboom (Claus, 1935, Miyata, 1939, Verloop, 1946, Miller, 1947, v. Hayek, 1952, Kahnt, 1953). Deze in de longen zelf gelegen takken van de A. pulmonalis willen wij aanduiden met intrapulmonale arteriën. Het zijn deze takken, waarmede wij ons in dit onderzoek speciaal bezighouden.

Na een uitgebreid onderzoek komt Brenner (1935) tot de verdeling van de intrapulmonale arteriën in arteriën van het elastische en van het musculaire type en arteriolae. Tot de arteriën van het eerste type rekent hij de arteriën, die een diameter tot

ongeveer 1 mm hebben, de adventitia buiten beschouwing gelaten. De wanddikte van deze soort vaten zou liggen tussen 5 en 15 % van de diameter van het vat. Tijdens het leven zou volgens Brenner de dikte van de media zeker kleiner moeten zijn dan de door hem opgegeven waarde. Door postmortale contractie van de vaten zou de dikte toenemen. Deze onderzoeker is dan ook van mening, dat pas wanneer de dikte van de media in belangrijke mate afwijkt van de „normale", men deze als veranderd mag beschouwen.

De arteriën van het musculaire type variëren volgens Brenner in grootte tussen 1 en 0.100 mm en bestaan uit een lamina elastica externa en interna en een media, waarvan de dikte 6—32 % (gemiddeld 14 %) bedraagt van de diameter van het vat plus de wanddikte.

De arteriolae zouden dezelfde bouw bezitten als de venulae en kunnen daarom alleen van elkaar worden onderscheiden, wanneer men hun kan volgen tot de oorsprong uit het moedervat.

De intima van de twee genoemde typen van arteriën bestaat uit een enkele laag endotheel, die onmiddellijk op de lamina elastica interna ligt.

Merkel (1941) gebruikt voor de indeling van de intrapulmonale arteriën niet de structuur van de wand als criterium, doch de diameter der vaten. Hij onderscheidt dan grote arteriën (diameter van meer dan 1000 micron), middelgrote arteriën (diameter van 100 tot 1000 micron), kleine arteriën (diameter 40 tot 100 micron) en kleinste arteriën (diameter van minder dan 40 micron). Volgens Merkel (1941) verdwijnen de lamina elastica interna en ook de media bij de vaten met een diameter van ongeveer 20—30 micron; dit zijn dan de praecapillairen.

Omtrent het begrip arteriolae bestaat er geen eensgezindheid onder de verschillende onderzoekers. Volgens Miyata (1939) hebben de arteriolae een diameter van 40—80 micron en zij bezitten geen lamina elastica interna; de media bestaat uit verspreid liggende spiercellen, dus vormen zij niet meer een aaneengesloten spierlaag, terwijl de lamina elastica interna nog duidelijk aanwezig is. Naar de mening van Vandendorpe (1936) bezit een arteriola nog een lamina elastica interna en een, in de regel

de gehele omvang van het vat omgevende lamina elastica externa, terwijl de uit een enkele laag spiervezels bestaande media tussen de beide laminae elasticae is gelegen. Nog bij vaten met een doorsnede van 15—30 micron vond deze schrijver spiercellen.

Verloop (1946) vond de praecapillairen wijder dan de arteriolae en meent hieruit het meningsverschil tussen de verschillende onderzoekers omtrent de grootte der arteriolae te kunnen verklaren.

Wij vonden in onze preparaten nog bij intrapulmonale arteriën met een diameter van 30 micron een duidelijke lamina elastica interna en externa met daartussen de media, bestaande uit spiercellen.

Bij een diameter van 150 micron zouden volgens von Hayek (1952) de kleine longarteriën, die de bronchioli terminales begeleiden, overgaan in arteriolae, die dan verder samen met de bronchioli alveolares lopen. De arteriolae van de grootte van 100 micron zouden zijn gekenmerkt door het gedeeltelijk ontbreken van spierelementen tussen de lamina elastica interna en externa.

Civin en Edwards (1951) deden een onderzoek naar de bouw van de intrapulmonale arteriën bij mensen van verschillende leeftijden, die varieerde van vóór de geboorte tot een leeftijd van 73 jaren. Zij gebruikten de indeling der intrapulmonale arteriën volgens Brenner en kwamen tot de conclusie, dat de arteriën van het elastische type zich ontwikkelen uit de bij de foetus interlobulair lopende arteriën, terwijl de arteriën van het musculaire type zich ontwikkelen uit de bij de foetus intralobulair lopende arteriën. De arteriolae konden zij vóór en na de geboorte niet met zekerheid identificeren. Vóór de geboorte bezitten de intrapulmonale arteriën van het musculaire type een nauw lumen, dat na de geboorte toeneemt in grootte. Het lumen van de arteriën van het elastische type is bij de geboorte in verhouding tot de wanddikte nauw en de adventitia is dik. Na de geboorte neemt het lumen van deze vaten toe in grootte, terwijl de dikte van de adventitia afneemt. Op de leeftijd van zes maanden komt dan de bouw van de intrapulmonale arteriën overeen met die van de volwassene. De arteriolae, die nu te onderscheiden zijn, hebben een diameter van 100 micron en bestaan uit een endotheellaag, omgeven door bindweefsel en soms door een lamina elastica externa die gevormd wordt

door één enkele elastische vezel. De dikte van de wand der arteriolae bedraagt minder dan 5 % van de diameter van deze vaten.

Het nauwe lumen van de arteriën van het musculaire type in de longen is een factor, die volgens Civin en Edwards (1951) bijdraagt tot de vermeerdering van de weerstand in de longen voor de bloedstroom. Tengevolge van de verhoogde weerstand in de longen zal dus de druk in de rechter ventrikel toenemen, waardoor het mogelijk wordt voor de rechter ventrikel om het bloed uit deze ventrikel via de open ductus Botalli naar de aorta descendens te doen afvloeien. Er bestaat dus volgens deze onderzoekers een foetale pulmonale hypertensie.

Op grond van het bovengenoemde onderzoek wil Edwards (1950) de mediaverdikking en lumenvernauwing van intrapulmonale arteriën, die hij vond bij bepaalde types van aangeboren hartvitia (complex van Eisenmenger, open ductus Botalli met een coarctatio aortae) beschouwen als een „carry over from fetal life"-structuur van deze arteriën. Het persisteren van de foetale bouw der intrapulmonale arteriën van het musculaire type impliceert een hoge weerstand in deze vaten voor de bloedstroom. Hierdoor zou de long beschermd worden voor een „overstroming" met bloed, maar tevens zou door de verhoogde weerstand in de longen, de rechter ventrikel worden gedwongen een zodanige druk te ontwikkelen, dat het bloed uit deze ventrikel via de open ductus Botalli naar de aorta descendens kan afvloeien. Terwijl enerzijds de „carry over from fetal life"-structuur der intrapulmonale arteriën van het musculaire type bij sommige vormen van aangeboren hartafwijkingen als een beschermingsmechanisme van het organisme is te beschouwen, vormt zij anderzijds een gevaar voor hetzelfde organisme. Immers impliceert de bedoelde structuur der intrapulmonale arteriën een pulmonale hypertensie, die uiteindelijk zal voeren tot veranderingen van de genoemde arteriën, die na langere of kortere tijd noodzakelijk moeten leiden tot de ondergang van de drager van deze veranderingen.

Uit de voorgaande beschouwingen is het duidelijk, dat men in het algemeen aan de vaatwand morphologisch drie lagen onderscheidt, n.l. de tunica adventitia, tunica media en de intima, van buiten naar binnen beschouwd.

De tunica media van de kleinere intrapulmonale arteriën bestaat volgens Ljungdahl (1915) uit meerdere concentrisch lopende, de gehele omvang van het vat omgevende elastische lamellen. Tussen deze elastische lamellen liggen circulair gerangschikte spiervezels. Deze middelste vaatwandlaag wordt begrensd door een lamina elastica externa en interna. De kleinste arterietakjes bezitten geen spierelementen meer en bestaan nog maar uit een door een ring van elastisch weefsel omgeven endotheelbuis.

Volgens Merkel (1941) wordt de tunica media van de middelgrote longarteriën begrensd door een lamina elastica externa en interna. Ook de kleine intrapulmonale arteriën bezitten nog een duidelijke lamina elastica externa. De lamina elastica interna verdwijnt bij intrapulmonale arteriën van een grootte van 20—30 micron en de lamina elastica externa blijft dan over. Deze bestaat nu uit enkele elastische vezels, die het door een endotheelbuis gevormde vat omgeeft.

Over de morphologische structuur van de intima is men het niet in alle delen eens. Algemeen wordt aangenomen, dat de intima bestaat uit een door endotheel gevormde laag. Over de vraag of de lamina elastica interna tot de intima behoort of niet bestaat verschil van mening. Bonnet (1896) beschouwt de lamina elastica interna als een deel van de media. Ook Ljungdahl (1915) is geneigd deze mening te delen, maar om practische redenen rekent hij de lamina elastica interna tot de intima. Verloop (1946) huldigt ook deze mening op grond van de vezeling en het gedrag van de lamina elastica interna in de pathologie.

HOOFDSTUK II.

ENKELE PHYSIOLOGISCHE EN KLINISCHE GEGEVENS BETREFFENDE DE LONGCIRCULATIE.

De longbiopsieën, die wij hebben bestudeerd op het al of niet voorkomen van veranderingen der intrapulmonale arteriën, waren afkomstig van patiënten met een aangeboren hartafwijking, waarbij een arteriële longovervulling bestond (open ductus Botalli, atrium-, ventrikelseptum-defect, septum aorto-pulmonale-defect). Bij deze patiënten was hartcatherisatie verricht en uit de verkregen gegevens kon bij een aantal van deze patiënten worden berekend de grootte van de longcirculatie, van de lichaamscirculatie en de grootte van de bloedoverloop van de aorta naar de A. pulmonalis in de gevallen van open ductus Botalli en van de linker hartshelft naar de rechter in de gevallen van atrium- en ventrikelseptum-defect. Verder kon ook in een klein aantal gevallen de grootte van de weerstand in de periphere longvaten worden uitgerekend. Het komt ons daarom niet ondienstig voor om een korte beschouwing te geven omtrent de haemodynamica van de pulmonale circulatie.

Aan de ontoegankelijkheid van de A. pulmonalis bij de mens tijdens het leven is het toe te schrijven, dat men vóór het jaar 1941 geen directe waarnemingen kon doen aan dit vat. Alhoewel op grond van dierproeven en ook op andere gronden bekend was, dat de druk in de A. pulmonalis lager is dan die van de grote circulatie, bestond er toch onzekerheid omtrent de juiste waarde van deze druk. Voor de berekening van de pulmonale druk had Schuntermann (1936) een formule ontwikkeld, die echter geen absolute zekerheid gaf.

In aansluiting aan een experiment, dat de Duitse chirurg Forssmann (1929) op zichzelf deed, n.l. de sondering van

zijn rechter hartshelft door middel van een catheter ingebracht in een vena van de arm, ontwikkelde zich in de loop van ruim twaalf jaren de techniek van de hartcatheterisatie (Cournand en Ranges, 1941). Deze nieuwe techniek bracht een grote verbetering in de diagnostiek van vnl. de aangeboren hartafwijkingen. Zij stelt ons in staat bloedmonsters af te nemen uit het rechterdeel van het hart en van de grote veneuze vaten van het hart en onder bijzondere omstandigheden ook bloedmonsters te verkrijgen van de linker hartshelft voor de bepaling van de graad van zuurstofverzadiging van het bloed van deze delen van het hart en van de vaten. Zij stelt ons ook in staat de drukken te bepalen in het veneuze deel van het hart en in de veneuze vaten en onder bepaalde pathologische omstandigheden ook die van het arteriële deel van het hart en van de aorta. Niet alleen kan de druk in het centrale deel van de A. pulmonalis worden bepaald, maar door de methode toe te passen, die het eerst is beschreven door Hellems, Haynes en Dexter (1949) kan ook de druk in de periphere longarteriën worden vastgesteld. Deze druk in de periphere longarteriën staat bekend als de „pulmonary capillary pressure".

Uit de waarnemingen gedaan aan een aantal volwassenen staat het nu vast, dat de druk in de A. pulmonalis systolisch 25 mm Hg, diastolisch 8 mm Hg met een gemiddelde van 15 mm Hg bedraagt onder normale omstandigheden (Cournand 1947).

Dexter, 1949, Dexter et al., 1950 vonden eveneens een gemiddelde druk van 15 mm Hg in de A. pulmonalis, terwijl zij vonden, dat de „pulmonary capillary pressure" varieert van 6 tot 12 mm Hg met een gemiddelde van 9 mm Hg, die ongeveer gelijk is aan de diastolische druk in de A. pulmonalis.

Voor de berekening van de grootte van de lichaams- of van de longcirculatie wordt op de afdeling voor Cardiologie van het Academisch Ziekenhuis te Leiden gebruik gemaakt van het principe van Fick (Wright, 1941, pag. 419).

Om de grootte van de lichaamscirculatie te kennen is dan nodig te weten de graad van zuurstofverzadiging van het bloed in het rechter atrium en van het bloed van de venae pulmonales en de hoeveelheid zuurstof, die gedurende een zekere tijd is opgenomen.

Voor de berekening van de grootte van de longcirculatie moeten bekend zijn, de graad van zuurstofverzadiging van het bloed in de A. pulmonalis en van het bloed in de venae pulmonales en de gedurende een zekere tijd opgenomen hoeveelheid zuurstof.

Onder normale omstandigheden is het natuurlijk niet mogelijk een bloedmonster uit de venae pulmonales te krijgen. Men neemt daarom een arbitraire waarde van 95 % aan voor de zuurstofverzadigingsgraad van het bloed in de venae pulmonales (Bing, Vandam, Gray, 1947) of men gebruikt voor de berekening van de grootte van de lichaamscirculatie, de graad van zuurstofverzadiging van het bloed in een periphere arterie (A. brachialis of A. femoralis). Zijn de gemiddelde drukken in het centrale en het periphere deel (gemiddelde „pulmonary capillary pressure") van de A. pulmonalis en de grootte van de longcirculatie bekend, dan kan uit deze drie grootheden de grootte van de weerstand in de periphere longarteriën worden berekend. De op deze wijze berekende weerstand in de periphere longarteriën is echter dan van goede waarde, wanneer wordt voldaan aan de voorwaarde, dat de waarnemingen nodig voor de bepaling van de genoemde drukken en voor de bepaling van de grootte van de longcirculatie gelijktijdig plaats vinden.

Onder normale omstandigheden wordt aangenomen, dat het minutenvolume van de rechter ventrikel (longcirculatie) gelijk is aan dat van de linker ventrikel (grote of lichaamscirculatie) en gelijk moet zijn aan de z.g. „effective pulmonary flow" (Bing et al., 1947). Onder de „effective pulmonary flow" wordt verstaan het bloedvolume, dat wanneer het naar het hart is teruggekeerd via de vena cava superior en inferior, langs de weg van de A. pulmonalis wordt vervoerd naar de longcapillairen voor oxygenatie.

Onder basale omstandigheden bedraagt het minutenvolume van de linker ventrikel (grote circulatie) volgens Cournand (1947) 5.5 L/min. of 3.1 L/min.M^2 lichaamsoppervlak. De laatste grootheid is bekend als de „cardiac index". Dexter (1949) vond een „cardiac index" van 4.2 L/min.M^2 bij acht normale personen, die echter niet in geheel basale toestand verkeerden.

Is er een abnormale communicatie tussen de linker en de rechter

hartshelft (atrium-, ventrikelseptum-defect) of van de aorta en de A. pulmonalis (open ductus Botalli, septum trunci-defect) dan zal, omdat de druk in de eerstgenoemde hartshelft hoger is dan in de andere en in de aorta hoger is dan in de A. pulmonalis, een overloop van bloed plaats vinden van links naar rechts of van de aorta naar de A. pulmonalis. Het is dus duidelijk, dat er in deze gevallen een toeneming zal zijn van het bloedvolume in de kleine (long)circulatie ten koste van de grote ((lichaams)circulatie. Het verschil van de grootte der beide circulaties geeft dus aan, de grootte van het bloedvolume, dat overloopt. Bestaat er daarentegen een bloedoverloop van de rechter hartshelft naar de linker, dan zal de lichaamscirculatie vergroot worden, terwijl het volume van de longcirculatie verkleind wordt.

In aansluiting aan de boven gegeven uiteenzettingen volgen hieronder enkele formules voor de berekening van de grootheden, die besproken zijn. (Bing et al., 1947).

1. *Lichaamscirculatie:*

$$\frac{O_2\text{-opname (mL/min.)}}{O_2\text{-geh. periph. bloed (vol.\%) minus } O_2\text{-geh. v. r. atriumbloed (vol.\%)}}$$

2. *Longcirculatie:*

$$\frac{O_2\text{-opname (mL/min.)}}{O_2\text{-geh. vv.pulm. bloed (vol.\%) minus } O_2\text{-geh. bloed A. pulm. (vol.\%)}}$$

3. *„Effective pulmonary flow":*

$$\frac{O_2\text{-opname (mL/min.)}}{O_2\text{-geh. vv.pulm. bloed (vol.\%) minus } O_2\text{-geh. bloed r. atrium (vol.\%)}}$$

Voor de berekening van de weerstand in de periphere longarteriën wordt gebruik gemaakt van de formule van Dexter et al. (1950):

$$(1).\quad R = \frac{PAm - \text{„}PC\text{"}m}{Q/t.} \times 1332 \text{ (dynes . sec. cm.}^{-5}\text{)}$$

R = weerstand in periphere longarteriën.
PAm = gemiddelde druk in mm Hg in A. pulmonalis.
„PC"m = gemiddelde „pulmonary capillary pressure" in mm Hg.
Q/t. = minuten volume in cc. per seconde.
1332 = omzettingsfactor van mm Hg druk in dynes per cm^2.

Vervangen wij in deze formule Q/t door het minutenvolume uitgedrukt in L/min., dan verandert de formule in de volgende:

$$(2).\quad R = \frac{79.92\,(PAm - „PC"m)}{CO.}\quad (\text{dynes . sec. cm.}^{-5}).$$

CO = „cardiac output" = minutenvolume..

De factor 79.92 in de laatste formule ronden wij af tot 80.

De weerstand in de periphere longarteriën bedraagt volgens Dexter et al. (1950) normaal 67 dynes. sec. $cm.^{-5}$.

Deuchar en Knebel (1952) beschouwen een weerstand van 200 dynes. sec. $cm.^{-5}$ bij volwassenen nog als normaal. Op de afdeling voor Cardiologie van het Academisch Ziekenhuis te Leiden wordt als bovengrens van de normale weerstand in de periphere longarteriën een waarde van 100 dynes. sec. $cm.^{-5}$ aangenomen.

Uit de voorafgaande beschouwingen is het verder duidelijk, dat bij een bestaande bloedoverloop van de linker hartshelft naar de rechter (atrium-, ventrikelseptum-defect) of een bloedoverloop van de aorta naar de A. pulmonalis (open ductus Botalli, septum aorto-pulmonale-defect) of bij een partiële abnormale drainage van venae pulmonales in het rechter atrium, hetzij rechtstreeks of via een of ander groot veneus vat (vena cava sup., vena cava inf., vena anonyma, etc.) een arteriële overvulling van de pulmonale arteriën het gevolg zal zijn. Nu is de vraag of een dergelijke arteriële overvulling van de longarteriën, de pulmonale druk doet toenemen. In het algemeen kan gezegd worden, dat deze arteriële overvulling geen verhoging geeft van de pulmonale druk. Het is zelfs bekend, dat een drievoudige vermeerdering van het bloedvolume in de kleine circulatie meestal nog geen toeneming van de druk in het pulmonale systeem geeft (Hamilton, 1951). Volgens Dexter et al. (1950) stijgt de bloeddruk in de kleine

circulatie dan eerst, wanneer de grootte van deze circulatie 10 L/min.M^2 te boven gaat. Deze opvallende eigenschap van het pulmonale systeem wil Hamilton (1951) verklaren door een passieve uitzetting van de longarteriolae en capillairen, omdat het hem niet is gelukt een reflexmechanisme aan te tonen, dat de toeneming van het caliber der kleine longarteriën kan verklaren.

De capaciteitsvermeerdering van de longarteriën zonder toeneming van de pulmonale druk zou misschien mogelijk verklaard kunnen worden door het opengaan van de z.g. reserve capillairen van Toyama (1925), aangenomen, dat deze ook bij de mens voorkomen. De juistgenoemde onderzoeker heeft n.l. bij konijnen aangetoond, dat onder normale omstandigheden niet alle longcapillairen met bloed zijn gevuld. Hij zag, dat het aantal van deze door hem genoemde reserve capillairen afnam, wanneer hij een long uitschakelde door b.v. het aanleggen van een pneumothorax of door exstirpatie.

Het gelukte ook niet aan Liljestrand (1948) een nerveus reflectorisch mechanisme voor de regulatie van de pulmonale druk bij katten aan te tonen. Wel zag hij, dat anoxie bij deze dieren een pulmonale hypertensie veroorzaakte.

Dirken en Heemstra (1948) experimenteerden met konijnen. Zij richtten hun proeven zo in, dat de ene long van het proefdier een gasmengsel met lage zuurstofconcentratie inademde, terwijl de andere long een gasmengsel met hoge zuurstofconcentratie inademde. Uit de resultaten van hun proeven concludeerden zij, dat in de long, die het gasmengsel met lage zuurstofconcentratie inademde, de weerstand in de longvaten werd verhoogd.

Reeds in 1947 hadden Motley et al. bij de mens vastgesteld, dat het inademen van een gasmengsel met lage zuurstofconcentratie tot gevolg had een pulmonale hypertensie door vermeerdering van de weerstand in de periphere longvaten. Deze uitkomsten van Motley et al. (1947) werden door Westcott et al. (1951) bevestigd.

Stroud en Rahn (1953) konden ook bij honden een pulmonale hypertensie vaststellen als gevolg van het inademen van een gasmengsel met lage zuurstofconcentratie.

Aangezien wij ons bezighouden met een onderzoek naar de moge-

lijke veranderingen der pulmonale arteriën bij arteriële overvulling zullen wij niet ingaan op het overigens moeilijk onderwerp van de invloed van anoxie op de pulmonale druk.

Van meer belang voor ons zijn de weinige dierproeven, die door een klein aantal onderzoekers zijn genomen om de invloed van een arteriële overvulling van de longvaten op de pulmonale druk en de eventuele ontwikkeling van morphologische veranderingen van de pulmonale arteriën na te gaan. Aan Ekström, Ekman en Möller (1952) zou het gelukt zijn, na het aanleggen van een kunstmatige ductus Botalli bij de hond door middel van de operatie volgens Potts een pulmonale hypertensie te verwekken, die acht weken na de genoemde operatieve ingreep kon worden vastgesteld.

De druk in de A. pulmonalis steeg van systolisch 33 mm Hg en diastolisch 15 mm Hg vóór de operatie tot systolisch 120 en diastolisch 80 mm Hg na de operatie. Het dier ging dood aan een insufficiëntia cordis. Over veranderingen van longarteriën vermelden deze schrijvers niets.

In de publicatie van Dammann en Muller (1953), die wij in hoofdstuk I citeerden, berichten deze onderzoekers, dat zij door vergroting van de longcirculatie bij honden een pulmonale hypertensie hebben veroorzaakt en dat zij veranderingen van de pulmonale arteriën van deze dieren vonden. Deze veranderingen bestonden uit lumenvernauwing, media-hypertrophie en intimaverdikking van de kleine pulmonale arteriën.

Zij zouden in een ander artikel uitvoerig ingaan op hun experimenten. Helaas hebben wij het bedoelde artikel nog niet onder de ogen gekregen.

HOOFDSTUK III.

EIGEN ONDERZOEK.[1])

Een overzicht van het door ons onderzochte materiaal geeft de hierbij gevoegde tabel. Hierin zijn enkele belangrijke gegevens vermeld. In de nu volgende tekst hebben de nummers steeds betrekking op deze tabel. De nummers der microscopische preparaten, vermeld in de kolom onder het hoofd micro-serie verwijzen naar de verzameling in het Anatomisch-Embryologisch Laboratorium te Leiden, waarin zich alle coupe-seriën bevinden.

Deze preparaten zijn voor een deel verkregen uit longbiopsieën, die gedaan zijn tijdens een thoracotomie voor de onderbinding van een open ductus arteriosus of voor de operatieve therapie van andere vormen van congenitale hartafwijkingen, zoals atrium-, ventrikelseptum-defect of septum aorto-pulmonale-defect.

Voor een ander deel zijn deze preparaten vervaardigd uit autoptisch verkregen longweefsel van patiënten, vooral kinderen, bij wie een aangeboren hartanomalie was vastgesteld.

De leeftijd van de patiënten, bij wie een longbiopsie is gebruikt, varieerde van 11 maanden (no. 29) tot 36 j. (no. 3), terwijl de leeftijd van de overleden patiënten, van wie een stuk longweefsel voor ons onderzoek is gebruikt, varieerde van 4 dagen (no. 33) tot 10 j. (no. 38).

---

[1]) Voor de verschaffing van longbiopsieën, klinische en catheterisatie gegevens, postmortaal normaal longweefsel en voor de beoordeling van een tweetal preparaten zijn wij grote dank verschuldigd aan de heren: Prof. Dr. A. G. Brom (afd. Thorax-chirurgie, Academisch Ziekenhuis Leiden), Dr. C. L. C. van Nieuwenhuizen (St. Antonius Ziekenhuis, Utrecht), Dr. H. A. Ph. Hartog (Haarlem), H. J. Gelissen (afd. Thorax-chirurgie, Academisch Ziekenhuis Leiden), G. J. Verdonk (Pathologisch Laboratorium, Leiden) en Mej. C. Bruins (Afd. Kindergeneeskunde, Academisch Ziekenhuis Leiden).

No. patiënt	Geslacht	Leeftijd	DIAGNOSE	A. pulm. druk mm. Hg.	Verhouding long/lich. circulatie	Longcirculatie L/min.	Longcirculatie L/min. M²	P_R (dynes. sec. cm.⁻⁵)	Gyanose	Microscopie no.	Longvaatafwijk.
1	v	26 j.	Open ductus arteriosus	21/10	2 : 1	20.60	12.04		—	956	—
2	v	30 j.	„ „ „	25/8	2 : 1	19.10	14.25	22	—	982	—
3	v	36 j.	„ „ „	20/7	3.3 : 1	16.90	11.80	47	—	992	+ +
4	m	5 j.	„ „ „	35/15	1.6 : 1				—	939	+
5	v	4 j.	„ „ „	45/20	1.5 : 1				—	1109	+
6	v	26 j.	„ „ „	87/10	1.6 : 1	13.90	8.90		—	932; 1058	+ +
7	m	1½ j.	„ „ „	niet gecatheteriseerd					—	1111	—
8	v	1½ j.	„ „ „	gem. 9					—	1112	—
9	v	6 j.	„ „ „	niet gecatheteriseerd					—	1083	—
10	v	7 j.	„ „ „ + mitralis-stenose ...	50/40	1.8 : 1	7.60	9.50	133	—	866	—
11	v	28 j.	„ „ „ + aorta-stenose	25/10	2.5 : 1	21.50	13.70	45	—	1110	—
12	m	2 j.	.....	20/7	1.5 : 1				—	1004; 1065	—
13	v	1 j.	„ „ „ + coarctatio aortae .	45/12	1.25 : 1				—	1045	—
14	m	1 j.	.....	100/25	7 : 1				—	1046	—
15	m	4 j.	.....	65/42					—	1108	+
16	v	4 j.	„ „ „	90/58					+	1044	+ + +
17	m	1¼ j.	„ „ „	niet gecatheteriseerd					+	967	—
18	m	6 w.	„ „ „	„	„				+	972	+
19	v	2 m.	„ „ „ + open for. ovale ...	„	„				—	1048	—
20	m	23 j.	Atriumseptum-defect	38/10	4.6 : 1	39	25	23	—	1070	+ +
21	v	23 j.	„	165/70					+	1072	+ + +
22	m	9 m.	„	niet gecatheteriseerd					+	963	+ +
23	m	4 d.	„ + funct. trunc. art.	„	„				+	964	—
24	v	3½ j.	„ + ventr.sept.-def.	„	„				+	968	— +
25	v	3 m.	„ + V.cava sup. sin	„	„				—	970	+
26	m	1 m.	„ + open duct. art.	„	„				+	976	+ +
27	m	1 j.	„ + Vv. pulm. in sin. coron	„	„				—	1051	+ +
28	v	29 j.	Ventrikelseptum-defect	134/80	0.75 : 1	3.96	2.49	± 1600	+	865; 888	+ +
29	m	11 m.	„	45/20	1.5 : 1				—	1047	—
30	m	5 m.	„ + mesocard. ant. ...	*)					—	962; 983	+ +
31	v	2 w.	„	niet gecatheteriseerd					+	974	+
32	v	3 m.	„	„	„				+	975	+ +
33	m	4 d.	„ + open duct. art. en for. ovale	„	„				+	981	—
34	m	4 m.	Transpositie grote vaten	„	„				+	1106	—
35	m	6 m.	„ „ „ (prematuur).	„	„				—	966	—
36	m	7 j.	Septum trunci-defect	92/62					—	1107	+ +
37	v	5 d.	Functionele truncus art.	niet gecatheteriseerd					+	1050	—
38	m	10 j.	Tetralogie van Fallot (geopereerd 2 ×) ...	gem. 15					+	971	—

*) A. pulm. niet bereikt; de systolische druk moet gelijk geweest zijn aan de systolische druk van de rechter ventrikel, n.l. 120 mm Hg.

Naast de preparaten afkomstig van patiënten met die congenitale hartafwijkingen, waarbij in de regel een arteriële overvulling in de longen bestaat, zijn door ons onderzocht preparaten van postmortaal longweefsel van een aantal patiënten van verschillende leeftijden, die gesuccombeerd waren aan een andere dan een cardio-vasculaire aandoening. De bedoeling was een beeld te krijgen van de normale structuur van de middelgrote en kleine pulmonale arteriën. De leeftijden van deze 6 patiënten waren resp. 1 dag, 3 dagen, 3½ j., 20 j., 33 j. en 47 j. De diagnose was in deze gevallen resp. gesteld op haemorrhagia cerebri, aspiratie-pneumonie, encephalitis, Natekort tengevolge van insuline-shock therapie, retroperitoneale tumor, pyelonephritis plus locale fibrineuze pleuritis.

Voor het maken van alle hierboven bedoelde preparaten is bijna steeds gebruikt een stukje van de lingula van de long. Slechts in twee gevallen, n.l. bij de patiënten nos. 27 en 29, is van deze regel afgeweken. In deze twee gevallen is voor het maken der preparaten een stukje uit de voorste mediale rand van de bovenkwab van de linker long genomen.

De stukjes longweefsel zijn na de gebruikelijke voorbehandeling in serie-coupes van 10 micron dikte gesneden. De coupes werden vrijwel steeds gekleurd met haematoxyline-eosine, azan en volgens Weigert's elastine-kleuring in die zin, dat alle coupes op het eerste glas werden gekleurd met haematoxyline-eosine, alle coupes op het tweede glas met azan en die op het derde glas volgens Weigert en zo vervolgens.

In totaal zijn onderzocht de preparaten van 38 patiënten, waarvan bij 14 (nos. 1 t/m 5, 10 t/m 13, 16, 20, 28, 29 en 30) hartcatheterisatie was gedaan op de afdeling voor Cardiologie van het Academisch Ziekenhuis te Leiden, terwijl bij 7 (nos. 6, 8, 14, 15, 21, 36 en 38) dit onderzoek elders plaats vond. Het gelukte niet bij patiënt no. 30 de A. pulmonalis te sonderen. De elders beproefde hartcatheterisatie van de patiënten no. 7 en 9 gelukte niet. De andere 15 patiënten werden niet gecatheteriseerd. Dit waren vooral jonge kinderen.

Thoracotomie werd bij 22 van de 38 patiënten gedaan. Bij 14 patiënten (nos. 1 t/m 5, 10 t/m 14, 20, 28, 29 en 34) vond deze plaats op de afdeling Thorax-chirurgie van het Academisch Zieken-

huis te Leiden. De andere 8 patiënten (nos. 6 t/m 9, 15, 21, 36 en 38) werden elders geopereerd.

De indicatie tot operatieve therapie was:

1. geïsoleerde open ductus Botalli in 10 gevallen (nos. 1 t/m 9, 29),

2. open ductus Botalli gecompliceerd met:

   a. mitralis-stenose in 1 geval (no. 10),
   b. aorta-stenose in 1 geval (no. 11),
   c. coarctatio aortae in 4 gevallen (nos. 12 t/m 15),

3. atriumseptum-defect in 2 gevallen (nos. 20 en 21),

4. ventrikelseptum-defect, waarbij de mogelijkheid van een complex van Eisenmenger werd overwogen in 1 geval (no. 28),

5. transpositie van de grote vaten in 1 geval (no. 34),

6. septum aorto-pulmonale-defect in 1 geval (no. 36),

7. tetralogie van Fallot in 1 geval (no. 38).

De pre-operatieve diagnose werd in al deze gevallen bevestigd met uitzondering van het geval no. 29, dat bij autopsie een ventrikelseptum-defect bleek te zijn, terwijl in het geval no. 28 autoptisch alleen een ventrikelseptum-defect werd vastgesteld.

Wanneer wij nu een samenvattend overzicht geven van het door ons onderzochte materiaal, dan bestaat dit uit:

1. *Open ductus Botalli:*

   totaal onderzocht 19 gevallen, waarvan
   longbiopsie in 15 gevallen (nos. 1 t/m 15),
   postmortaal longweefsel in 4 gevallen (nos. 16 t/m 19).

2. *Atriumseptum-defect:*

   totaal onderzocht 8 gevallen, waarvan
   longbiopsie en postmortaal longweefsel in 2 gevallen (nos. 20 en 21),
   postmortaal longweefsel in 6 gevallen (nos. 22 t/m 27).

3. *Ventrikelseptum-defect:*

totaal onderzocht 6 gevallen, waarvan
longbiopsie en postmortaal longweefsel 1 geval (no. 28),
longbiopsie in 1 geval (no. 29),
postmortaal longweefsel in 4 gevallen (nos. 30 t/m 33).

4. *Transpositie van grote vaten:*

totaal onderzocht 2 gevallen, waarvan
longbiopsie in 1 geval (no. 34),
postmortaal longweefsel in 1 geval (no. 35).

5. *Septum aorto-pulmonale-defect:*

longbiopsie 1 geval (no. 36).

6. *Functionele truncus arteriosus:*

postmortaal longweefsel in 1 geval (no. 37).

7. *Tetralogie van Fallot:*

postmortaal longweefsel in 1 geval (no. 38).

De gevallen nos. 16 en 30 zijn beschreven door resp. Bruins (1951) en door Snellen, Dankmeijer, Bruins en Collister (1952).

In het geval no. 37 was de rechter ventrikel wijd, doch niet hypertrophisch. De linker ventrikel was klein. Het foramen ovale was open en spleetvormig. De aorta was atretisch en als een rudiment te vinden, dat liep tot de splitsingsplaats van de A. pulmonalis. Dit laatste vat fungeerde als een truncus arteriosus en was door een wijde open ductus in verbinding met de aorta.

Omtrent het geval no. 36 zouden wij willen opmerken, dat dit, voor zover uit de ons ter beschikking staande literatuur blijkt, het eerste geval is van een septum aorto-pulmonale-defect, waarbij een onderzoek is ingesteld naar het al of niet voorkomen van veranderingen van de intrapulmonale arteriën aan de hand van een longbiopsie, verkregen tijdens thoracotomie.

Edwards (1950) verwacht bij deze congenitale hartafwijking dezelfde veranderingen van de pulmonale arteriën zoals in sommige gevallen van een open ductus Botalli. Hij heeft echter geen gelegenheid gehad een dergelijk geval te bestuderen. Volgens deze onderzoeker is een geval van een septum aorto-pulmonale-defect in 1899 door Hektoen beschreven.

Potts, Gibson, Smith en Riker (1949) vonden bij thoracotomie van twee patiënten, bij wie de diagnose was gesteld op een open ductus Botalli, bij beiden een septum aorto-pulmonale-defect. Zij durfden echter het genoemde defect niet te sluiten. Van een onderzoek van intrapulmonale arteriën maken zij geen melding.

Resultaat van het onderzoek.

In het begin van dit hoofdstuk hebben wij medegedeeld, dat wij ter vergelijking preparaten van de long hebben bestudeerd, die afkomstig waren van personen overleden aan een andere dan een cardio-vasculaire aandoening. De structuur van de pulmonale arteriën, die wij in deze preparaten hebben gezien, is daarom naar onze mening te beschouwen als de normale.

Alvorens over te gaan tot de beschrijving van de door ons gevonden veranderingen in de bouw van de intrapulmonale arteriën van patiënten met een congenitale hartafwijking, willen wij een overzicht geven van onze waarnemingen gedaan aan de pulmonale arteriën van de patiënten, die autoptisch geen afwijkingen hadden aan het hart en vaatstelsel. Wij hebben ons beperkt tot de pulmonale arteriën van een stuk van de lingula van de long, ter vergelijking met het klinische materiaal.

Aangezien wij ons in dit onderzoek bezig houden met de middelgrote en kleine pulmonale arteriën, is het begrijpelijk, dat wij ons ook bij de bespreking van de normale wandstructuur tot deze longarteriën zullen beperken.

Het meest opvallende in de bouw van de wand van de longarteriën bij een kind van één dag oud is de betrekkelijk dunne media, die vrij arm is aan elastische elementen. Het lumen van deze vaten is wijd en een lamina elastica externa heeft zich nog

slechts onduidelijk afgetekend, terwijl de lamina elastica interna reeds duidelijk is te onderscheiden. De adventitia is dik en bestaat uit compact bindweefsel (fig. 1).

In deze structuur van de pulmonale arteriën zien wij reeds veranderingen bij een kind van drie dagen oud. Wij zien dan, dat

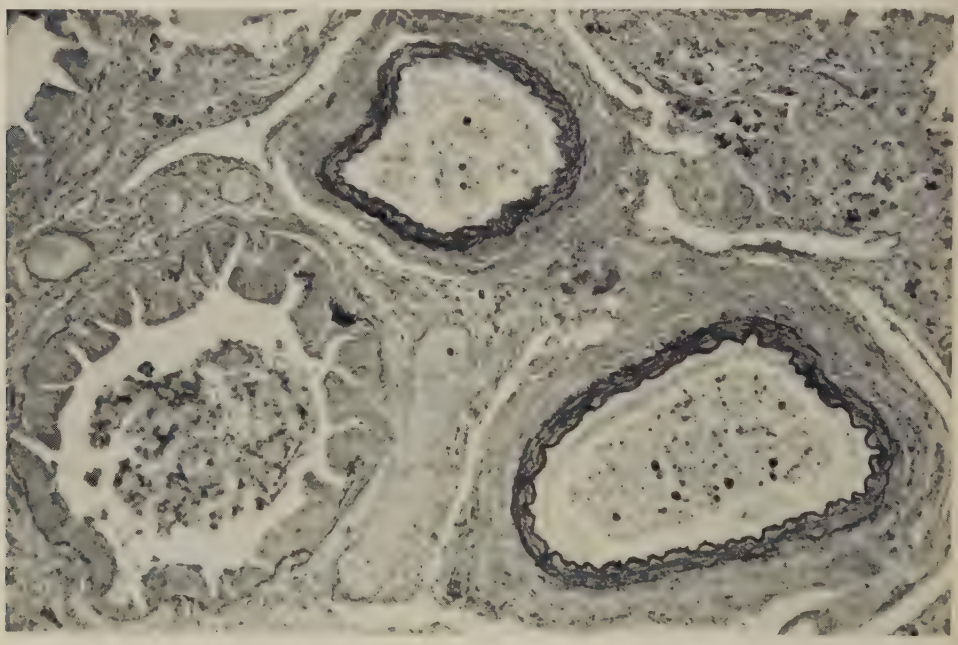

Fig. 1.
Normale middelgrote pulmonaalarteriën van een kind van 1 dag oud.
Kleuring: elastine volgens Weigert.
Vergroting: 150 × Micro-serie: 1075.

de media dikker is geworden en rijker aan elastische elementen. Een lamina elastica externa kan nu goed worden onderscheiden, terwijl de lamina elastica interna zich verder duidelijker heeft ontwikkeld. De adventitia is minder dik dan die bij een kind van één dag oud en bestaat nog altijd uit dicht collageen weefsel. Het lumen is wijd gebleven en heeft geen zichtbare veranderingen ondergaan t. o. v. zijn diameter (fig. 2).

In een veel later stadium van ontwikkeling, n..l bij een kind

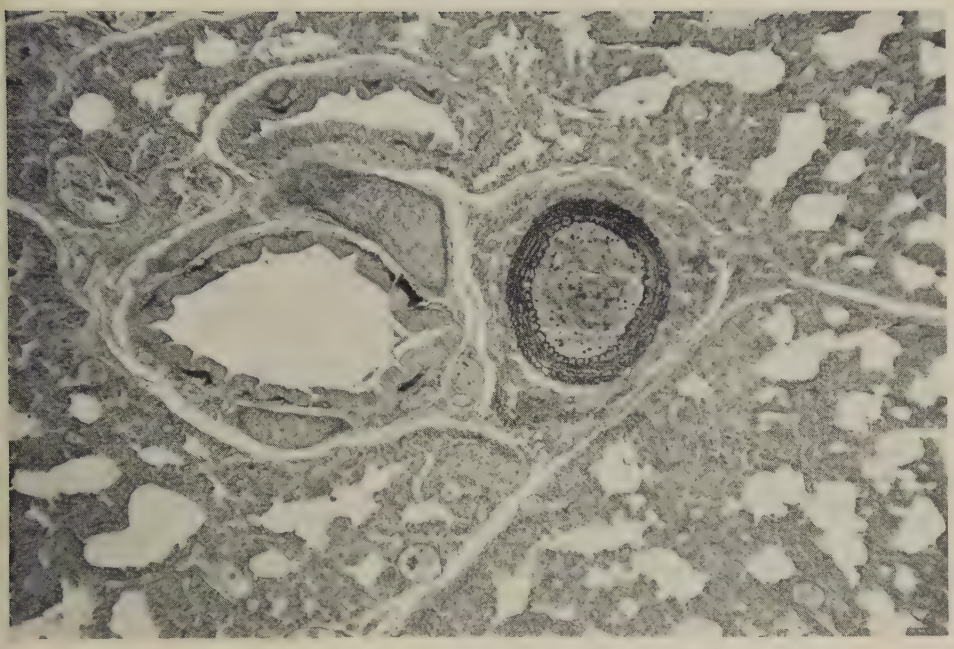

Fig. 2.
Normale middelgrote pulmonaalarterie van een kind van 3 dagen oud.
Kleuring: elastine volgens Weigert.
Vergroting: 50 × Micro-serie: 1075.

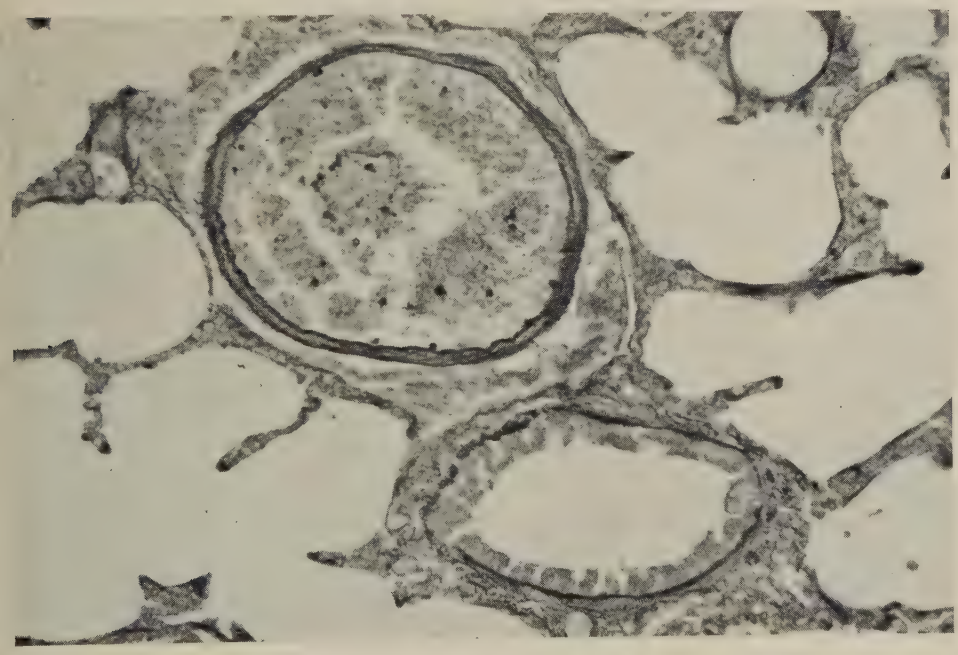

Fig. 3.
Normale middelgrote pulmonaalarterie van een kind van 3½ j. oud.
Kleuring: elastine volgens Weigert.
Vergroting: 150 × Micro-serie: 1074.

van 3½ j. oud, is de dikte van de media afgenomen. Naar schatting bedraagt de dikte van de media het $^1/_{15}$ tot $^1/_{20}$ deel van de diameter van het lumen, terwijl bij een kind van drie dagen oud deze verhouding ongeveer 1:8 tot 1:10 was. Zowel de lamina elastica interna als externa zijn nu duidelijk en scherp afgetekend. De adventitia is thans in dikte afgenomen en bestaat uit losmazig bindweefsel.

In het algemeen kan dus gezegd worden, dat de wanddikte van deze longarteriën in haar geheel is afgenomen. De talrijke elastische elementen, die aanwezig zijn in de media van een kind van drie dagen oud, zijn sterk verminderd en nog slechts als dunne elastische vezeltjes in de media zichtbaar (fig. 3).

Het beeld van de wand van dezelfde longarteriën bij de volwassenen van 20 j., 33 j. en 47 j. verschilt weinig of niet van dat, zoals wij zojuist hebben beschreven van een kind van 3½ j. oud. Men vergelijke daartoe figuur 4 met figuur 5 van een intrapulmonale arterie van een man van 47 j. oud.

Hoe de ontwikkelingsveranderingen in de wand van de intrapulmonale arteriën geschieden in de leeftijdsperiode van 3 dagen tot 3½ jaar, kunnen wij helaas niet berichten, omdat wij niet beschikten over normale longpreparaten van kinderen van deze leeftijdsperiode, zodat geen waarnemingen hieromtrent konden worden gedaan.

Vergelijken wij de door ons gedane waarnemingen met die van Civin en Edwards (1951) dan zijn ze in vrij goede overeenstemming met elkaar. In twee opzichten echter verschillen wij van mening met de genoemde schrijvers. Wij vonden reeds een duidelijke lamina elastica interna in de longarteriën bij kinderen kort na de geboorte, terwijl Civin en Edwards (1951) deze niet zagen vóór de vierde maand en dikwijls pas in de zesde maand na de geboorte. Volgens deze onderzoekers zou de dikte van de media van de intrapulmonale arteriën na de geboorte geleidelijk in dikte afnemen. Wij vonden echter, dat de media van de bedoelde arteriën gedurende de eerste dagen na de geboorte in dikte toeneemt om daarna pas dunner te worden. Een zekere conclusie hieromtrent zal pas gemaakt kunnen worden door onderzoek van een groter materiaal.

Fig. 4.
Sterk vergroot deel van een normale middelgrote pulmonaalarterie
van hetzelfde kind als Fig. 3.
Kleuring: elastine volgens Weigert.
Vergroting: 300 × Micro-serie: 1074.

Fig. 5.
Sterk vergroot deel van een normale middelgrote pulmonaalarterie
van een man van 47 j. oud.
Kleuring: elastine volgens Weigert.
Vergroting: 300 × Micro-serie: 1076.

De door ons beschreven beelden van de normale intrapulmonale arteriën hebben wij telkens teruggevonden bij het onderzoek van andere preparaten, die afkomstig waren van patiënten met een congenitaal hartgebrek, waarbij geen veranderingen waren in de longarteriën.

De longarteriën van zeer jonge kinderen, die de bovenbeschreven structuur laten zien, zouden wij willen aanduiden met het „infantiele type" van longarteriën.

A. Wandveranderingen der pulmonale arteriën.

In een aantal der preparaten van de lingula van de long van patiënten met een congenitale hartafwijking, die een arteriële overvulling van de longen veroorzaakt, vonden wij veranderingen van de wand van de longarteriën.

Zoals eerder is opgemerkt zijn de bij biopsie verkregen preparaten, allen van de lingula van de long. Ook de van postmortaal longweefsel gemaakte preparaten zijn van hetzelfde gebied, met uitzondering van de preparaten van de patiënten nos. 27 en 29. Het onderzoek geeft dus slechts een steekproef van de toestand der longvaten en de resultaten kunnen niet direct op de vaatstructuur van de gehele long worden overgebracht.

Deze structurele veranderingen in de vaatwanden waren in de regel afwijkingen van de media en/of de intima. Gewoonlijk bleef de adventitia onveranderd, terwijl ontstekingsverschijnselen met uitzondering van één geval niet werden gezien. De veranderingen van de media en de intima vonden wij in sommige gevallen geïsoleerd en in andere gevallen kwamen zij gecombineerd voor.

De morphologische veranderingen van de media bestond dan in een hypertrophie der spierelementen, terwijl soms ook een hyperplasie van het spierweefsel werd waargenomen. Echter was het niet steeds uit te maken of er een hyperplasie was, terwijl de hypertrophie zich duidelijk liet onderkennen. Dikwijls waren ook de elastische elementen in de media toegenomen en zij deden zich op doorsnede voor als dikkere of dunnere vezels, die in vele gevallen circulair liepen en tussen de spierelementen lagen.

Deze media-verdikking gaf in de meeste gevallen in meerdere of

mindere mate een vernauwing van het lumen van de aangedane arteriën. In enkele gevallen was de media-verdikking zodanig, dat het lumen der arteriën geobliterееrd was of in zeer sterke mate was vernauwd. In een paar gevallen was de verhouding van de dikte van de media tot de diameter van het lumen als 1:4 tot 1:2. In andere gevallen werd een vernauwing van het lumen van de longarteriën veroorzaakt door een verdikking van de intima alleen. Deze intimaproliferatie bestond uit min of meer celrijk bindweefsel. Gedeeltelijke of totale obliteratie van het vaatlumen werd soms ook gevonden door een combinatie van media-hypertrophie en intimaproliferatie. In de meeste gevallen toonde de lamina elastica interna ook veranderingen. Deze was soms verdikt. In andere gevallen heeft ze zich gesplitst over een kortere of langere afstand van de omtrek van het vat in twee of meerdere secundaire elastische lamellen, die in dikte overeenkwamen met of dunner waren dan de oorspronkelijke lamina elastica interna. Soms werd ook een onderbreking van deze elastische membraan gezien of een fragmentatie daarvan.

In tegenstelling tot de lamina elastica interna, vonden wij in de meeste gevallen een intacte lamina elastica externa. In een paar gevallen zagen wij een afsplitsing van deze elastische membraan in secundaire lamellen, waardoor de scherpe afgrenzing tussen media en adventitia werd vervaagd. Eenmaal is een gedeeltelijke destructie van de lamina elastica externa waargenomen.

Zoals eerder is opgemerkt vonden wij in de regel geen veranderingen van de adventitia.

Uit het voorgaande blijkt, dat onze waarnemingen op dit gebied in wezen niet verschillen van die van andere onderzoekers. In dit verband willen wij verwijzen naar hoofdstuk I, waarin wij een overzicht gaven van de literatuur betreffende de, bij de daar vermelde congenitale hartafwijkingen, gevonden veranderingen van de longarteriën.

Het bovenbedoelde geval, waarbij destructie van de lamina elastica externa en ontstekingsverschijnselen van de pulmonale arteriën waren gevonden, betrof de patiënte no. 16. Het beeld was in dit geval zo verschillend van de andere, gewoonlijk door ons waargenomen reacties van de longarteriën, dat wij het oordeel van de

patholoog-anatoom, collega G. J. Verdonk, hebben gevraagd. Hij was van mening, dat er in dit geval een panarteriitis bestond met sterke media-hyperplasie en plaatselijke necrose van de media en destructie van de lamina elastica externa. Deze veranderingen zouden dikwijls voorkomen bij de nierarteriën in gevallen van maligne hypertensie.

Klinisch was bij deze patiënte de mogelijkheid van een nephritis overwogen. Bij obductie werden echter geen afwijkingen van de nieren gevonden.

B. Beschrijving der preparaten met de gevonden vaatwandveranderingen van de pulmonale arteriën.

1. *Open ductus Botalli.*

Onderzocht werden de preparaten van de lingula van de long van 19 patiënten met de diagnose open ductus Botalli (geïsoleerd of gecompliceerd) op het voorkomen van vaatwandveranderingen der pulmonale arteriën. In de preparaten van 7 (nos. 3, 4, 5, 6, 15, 16 en 18) van deze patiënten werden veranderingen gevonden van de longarteriën. In 4 gevallen (nos. 4, 5, 15 en 18) waren deze veranderingen gering, in 2 gevallen (nos. 3 en 6) duidelijk en in 1 geval sterk (no. 16).

In de tabel is de graad van de gevonden afwijkingen aangegeven met +, ++ en +++ voor resp. geringe, duidelijke en zeer uitgesproken veranderingen.

Hieronder volgt de beschrijving van ieder geval afzonderlijk.

a. Patiënte no. 3: vrouw van 36 j.

Klin. diagnose: open ductus Botalli, die door thoracotomie is bevestigd.

Preparaat: longbiopsie (lingula) tijdens thoracotomie;
micro-serie no. 992.

De druk in de A. pulmonalis was normaal: 20/7 mm Hg.

Grootte van de longcirculatie: 11.80 L/min.M^2.

Verhouding van de grootte van de long- tot de lichaamscirculatie: 3.3 : 1.

Normale weerstand in de periphere longvaten, n.l. 47 dynes. sec. cm.$^{-5}$.

Buitenomtrek van de ductus arteriosus: 4½ cm.

Microscopisch onderzoek:

De intrapulmonale arteriën, vnl. de kleine, tonen een duidelijke zeer onregelmatige intimaproliferatie, die in de meeste arteriën excentrisch is en voert tot matige vernauwing van het lumen van deze vaten. Ook de media is soms verdikt en de elastische membranen hierin zijn uiteengevallen. Totale obliteratie van het lumen der aangedane arteriën wordt niet gezien. De lamina elastica interna is verdikt en toont een vermeerdering van elastische elementen. In de verdikte lamina elastica interna zijn een aantal vrijwel ronde ophelderingen te zien. De lamina elastica externa en de adventitia zijn normaal. Naast arteriën met de beschreven veranderingen zijn ook normale te zien.

Het beeld van deze veranderingen wijkt in belangrijke mate af van datgene, dat wij in andere gevallen als reactie der vaatwanden hebben gezien.

b. Patiënt no. 4: jongen van 5 j.

Klin. diagnose: open ductus Botalli, die door thoracotomie is bevestigd.

Preparaat: longbiopsie (lingula) tijdens thoracotomie;
micro-serie no. 939.

De pulmonale druk was aan de hoge kant en bedroeg 32/15 mm Hg.

Verhouding van de grootte van de long- tot de lichaamscirculatie 1.6 : 1.

Buitenomtrek van de ductus Botalli: 2.1 cm.

Microscopisch onderzoek:

De enige verandering van de wand der longarteriën, die wij in dit geval vinden, is een geringe hypertrophie van de media van de middelgrote en kleine pulmonale arteriën.

De intima, de lamina elastica interna en externa en de adventitia zijn normaal.

c. Patiënte no. 5: meisje van 4 j.

Klin. diagnose: open ductus Botalli, die door thoracotomie is bevestigd.

Preparaat: longbiopsie (lingula) tijdens thoracotomie;
micro-serie no. 1109.

Pulmonale druk in geringe mate verhoogd (50/25 mm Hg).

Verhouding van de grootte van de long- tot de lichaamsciculatie: 1.5:1.

Buitenomtrek van de ductus arteriosus: 1.3 cm.

Microscopisch onderzoek:

In deze preparaten wordt evenals in die van het vorige geval alleen een geringe media-hypertrophie van de middelgrote en kleine pulmonale arteriën gevonden. Andere afwijkingen zijn niet gezien.

d. Patiënte no. 6: vrouw van 26 j.

Klin. diagnose: open ductus Botalli met pulmonale hypertensie.

Bij deze patiënte werd tweemalen thoracotomie gedaan. Na de eerste operatie, waarbij de open ductus Botalli was onderbonden, bleven de klachten van de patiënte aanhouden en bij een tweede hartcatheterisatie bleek de eerder gevonden pulmonale hypertensie niet te zijn verdwenen, zodat gedacht werd aan een „recanalisatie" van de geligeerde open ductus Botalli. Voor een tweede maal werd de ductus arteriosus onderbonden.

Preparaat: longbiopsie (lingula) tijdens thoracotomie;
micro-serie no. 932 (1e operatie).
micro-serie no. 1058 (2e operatie).

De druk in de A. pulmonalis was zowel vóór de eerste als vóór de tweede thoracotomie verhoogd en bedroeg resp. 87/40 en 80/30 mm Hg.

De grootte van de longcirculatie bedroeg: 8.90 L/min.M^2.

Verhouding van de grootte van de long- tot de lichaamscirculatie: 1.6 : 1.

Microscopisch onderzoek: (fig. 6 en 6a)

Het aantal coupes van de micro-serie no. 932 was gering, zodat het aantal pulmonale arteriën in deze preparaten onvoldoende waren voor het vormen van een goed oordeel.

De hier volgende beschrijving betreft de preparaten micro-serie no. 1058.

De wand der kleine pulmonale arteriën is verdikt tengevolge van media-hypertrophie. In sommige arteriën toont de lamina elastica interna een afsplitsing in een of meer secundaire lamellen, die zich uitstrekken over een korte afstand van de omtrek van de arterie. De media-hypertrophie veroorzaakt in sommige longarteriën een sterke vernauwing van het lumen. Naast de pulmonale arteriën met wandveranderingen zijn ook normale arteriën in de preparaten te zien.

De adventitia is normaal en er zijn geen ontstekingsverschijnselen.

e. Patiënt no. 15: jongen van 4 j.

Klin. diagnose: open ductus Botalli met coarctatio aortae, bevestigd door thoracotomie.

Preparaat: longbiopsie (lingula) tijdens thoracotomie; micro-serie no. 1108.

De druk in de A. pulmonalis was matig verhoogd en bedroeg 65/42 mm Hg.

De ductus Botalli was van klein caliber en mondde uit in de aorta ter hoogte van de vernauwing van de aorta.

Microscopisch onderzoek:

De media der kleine intrapulmonale arteriën lijks ons hypertrophisch. Andere afwijkingen zijn niet waargenomen. Ons oordeel

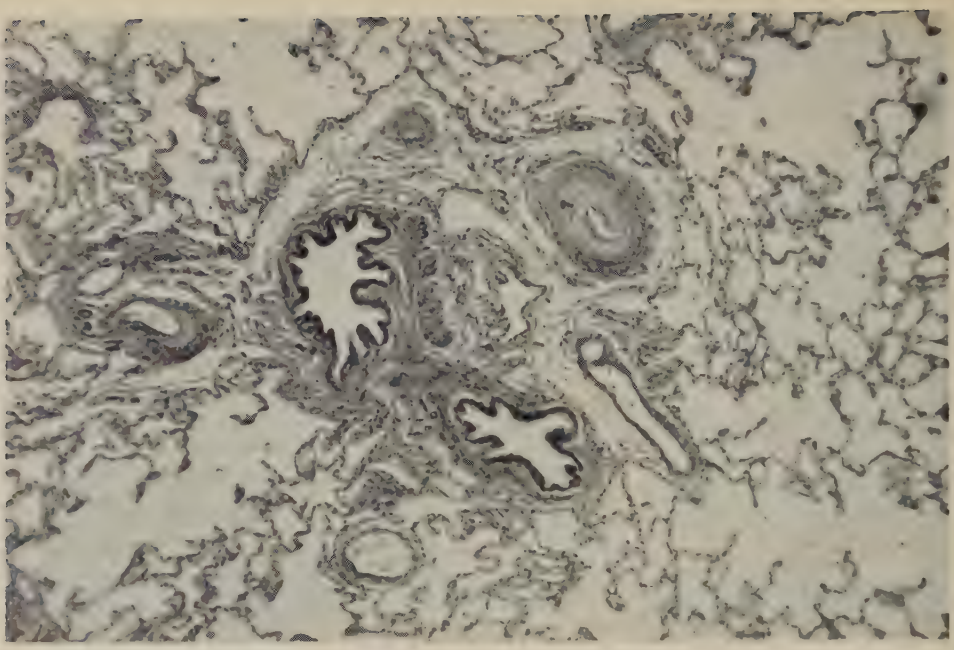

Fig. 6.

Enkele middelgrote pulmonaalarteriën, waarvan één duidelijke media-hypertrophie laat zien met lumenvernauwing, van een vrouw van 26 j. met een open ductus Botalli en pulmonale hypertensie (patiënte no. 6).

Kleuring: haematoxyline-eosine.

Vergroting: 50 × Micro-serie: 1058.

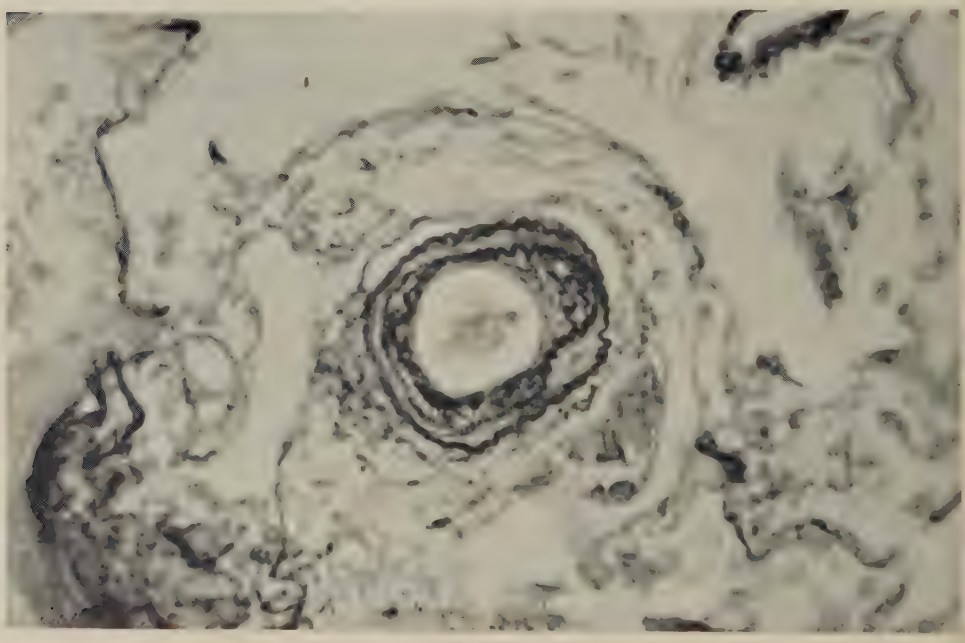

Fig. 6a.

Kleine pulmonaalarterie met onregelmatige lamina elastica interna en excentrische intimaverdikking en vermeerderde elastische elementen in de media van dezelfde patiënte als Fig. 6.

Kleuring: elastine volgens Weigert.

Vergroting: 300 × Micro-serie: 1058.

over deze preparaten wordt bemoeilijkt door het feit, dat de coupes minder goed zijn uitgevallen.

f. Patiënte no. 16: meisje van 4 j.

Klin. diagnose: open ductus Botalli met pulmonale hypertensie.
Bij autopsie werd de diagnose bevestigd en verder werd nog gevonden een valvulaire plus subvalvulaire pulmonaalstenose.

Preparaat: postmortaal longweefsel (lingula);
micro-serie no. 1044.

Patiëntje succombeerde op de leeftijd van 4 jaren onder het beeld van een insufficiëntie van de rechter ventrikel.
Gedurende het laatste levensjaar toonde deze patiënte een duidelijke algemene cyanose, die duidelijk dieper was aan de tenen dan aan de vingers.
De pulmonale druk was matig verhoogd en bedroeg 90/58 mm Hg.
De druk in de rechter ventrikel was 90/10 mm Hg en die van de A. femoralis 90/50 mm Hg.
De arteriële zuurstofverzadiging van het bloed van de rechter ventrikel wisselde tussen 45 en 52 %, die van het bloed van de A. brachialis bedroeg 62 % en die van het bloed van de A. femoralis was 55 %. Op grond van deze gegevens moet worden aangenomen, dat er een omkering was in de richting van de bloedstroom door de open ductus Botalli, m.a.w. van de A. pulmonalis naar de aorta.

Microscopisch onderzoek: (fig. 7 en 7a)

Al eerder is er op gewezen, dat het beeld, dat wij in de longpreparaten van deze patiënte zagen, afweek van dat van de andere patiënten met veranderingen van de pulmonale arteriën. De sterkste afwijkingen werden in dit geval vnl. gevonden in de middelgrote longarteriën, terwijl de kleinere niet geheel zijn gevrijwaard. De wanden der genoemde arteriën laten een machtige verdikking gezien, waardoor in vele gevallen het lumen van de aangedane vaten geheel is geobliteereerd, terwijl in andere arteriën



Fig. 7.
Middelgrote pulmonaalarteriën met sterke lumenvernauwing door media-hyperplasie en destructie van de lamina elastica externa. De lamina elastica interna kleurt zich niet (patiënte no. 16: meisje van 4 j. oud met open ductus Botalli en sterke pulmonale hypertensie).
Kleuring: elastine volgens Weigert.
Vergroting: 50 × Micro-serie: 1044.

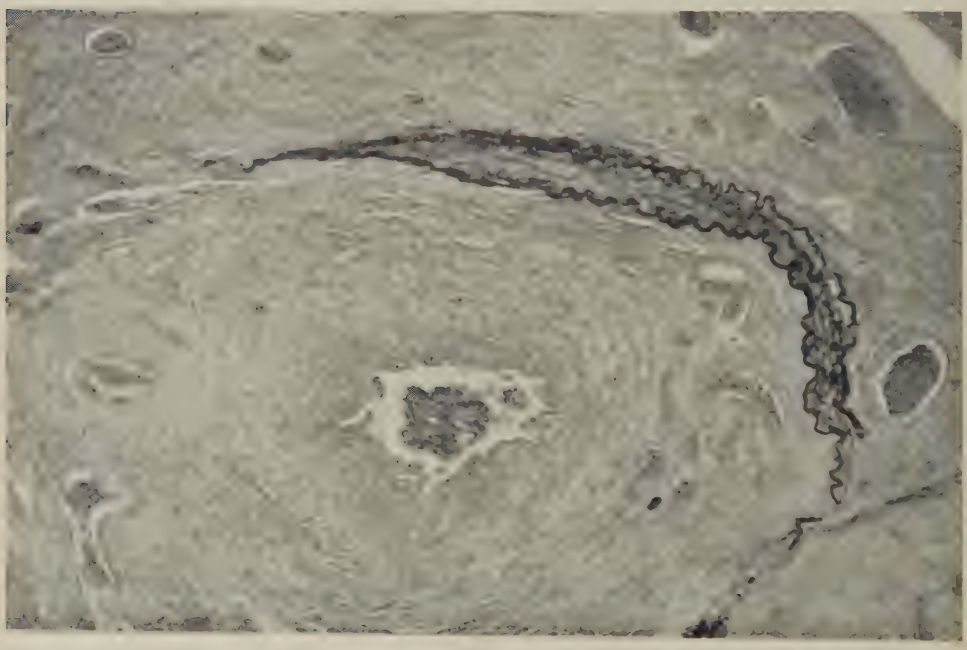

Fig. 7a.
Sterkere vergroting van één der middelgrote pulmonaalarteriën van Fig. 7 (patiënte no. 16).
Kleuring: elastine volgens Weigert.
Vergroting: 150 × Micro-serie: 1044.

van het oorspronkelijke lumen nog een minimale opening is overgebleven. Deze wandverdikking wordt veroorzaakt door een sterke media-hyperplasie met plaatselijke necrose. In de adventitia is er een geringe tot matige infiltratie met polynucleaire leucocyten.

De lamina elastica interna toont geen duidelijke proliferatie, doch een oordeel is zeer moeilijk, omdat zij zich niet kleurt met de kleuring met elastine volgens Weigert. De lamina elastica externa daarentegen is in een aantal longarteriën nagenoeg geheel gedestrueerd en er zijn van deze laag nog slechts enkele fragmenten te vinden.

Zoals wij reeds mededeelden was dit beeld zo ongewoon voor ons, dat wij het oordeel van de patholoog-anatoom (collega G. J. Verdonk) vroegen. Deze meende, dat hier zeker sprake is van een panarteriitis zoals die dikwijls wordt gezien aan de nierarteriën bij de maligne hypertensie.

g. Patiënt no. 18: jongen van 6 weken.

Anatomische diagnose: open ductus Botalli.

Preparaat: postmortaal longweefsel (lingula);
micro-serie no. 972.

Microscopisch onderzoek:

Het enige opvallende in deze preparaten is de geringe media-hypertrophie van de middelgrote en kleine pulmonale arteriën, waardoor de media van deze patiënt iets dikker is dan die van een kind van drie dagen oud.

De intima en de adventitia zijn normaal.

De lamina elastica interna en externa tonen geen bijzonderheden.

2. *Atriumseptum-defect.*

Onderzocht werden de preparaten van de lingula van de long van 8 patiënten (nos. 20 t/m 27) met een atriumseptum-defect. Het defect was in drie gevallen (nos. 20, 21 en 22) geïsoleerd en in de andere 5 gevallen was het gecompliceerd met een andere aangeboren hart- of vaatafwijking.

Bij zeven (nos. 20, 21, 22, 24, 25, 26 en 27) van deze patiënten werden vaatwandveranderingen van de pulmonale arteriën gevonden. Deze veranderingen waren sterk uitgesproken in geval no. 21, duidelijk in de gevallen nos. 20, 22, 24, 26 en 27 en weinig in het geval no. 25.

Hieronder volgt de beschrijving der gevonden vaatwandveranderingen van de pulmonale arteriën in ieder geval afzonderlijk.

a. Patiënt no. 20: man van 23 j.

Klin. diagnose: atriumseptum-defect, dat zowel bij thoracotomie als bij autopsie is bevestigd. Het defect bleek zeer groot te zijn.

Preparaat: longbiopsie (lingula) tijdens thoracotomie;
micro-serie no. 1070.

De pulmonale druk was aan de hoge kant en bedroeg 38/10 mm Hg.

De grootte van de longcirculatie was 25 L/min.M^2. en de verhouding van deze tot de lichaamscirculatie was 4.6 : 1.

De weerstand in de periphere longvaten was normaal en bedroeg 23 dynes. sec. cm.$^{-5}$

Microsopisch onderzoek: (fig. 8 en 8a)

Opvallend is de media-hypertrophie van de middelgrote en kleine pulmonale arteriën. Ook de elastische elementen zijn in de media toegenomen. De lamina elastica interna lijkt iets verdikt, doch is overigens intact. Het lumen der genoemde arteriën is tengevolge van de media-hypertrophie van geringe tot matige graad vernauwd. Totale obliteratie van het lumen komt niet voor.

De lamina elastica externa en de adventitia zijn normaal. Ontstekingsverschijnselen zijn niet gezien. Naast longarteriën met veranderingen van de wand zijn ook normale arteriën te zien.

b. Patiënte no. 21: vrouw 23 j.

Klin. diagnose: atriumseptum-defect met pulmonale hypertensie en bloedoverloop in twee richtingen n.l. van linker naar rechter atrium en omgekeerd.

Fig. 8.
Kleine pulmonaalarterie met verdikking van de media van een man van 23 j. oud met atriumseptum-defect (patiënt no. 20).
Kleuring: elastine volgens Weigert.
Vergroting: 150 × Micro-serie: 1070.

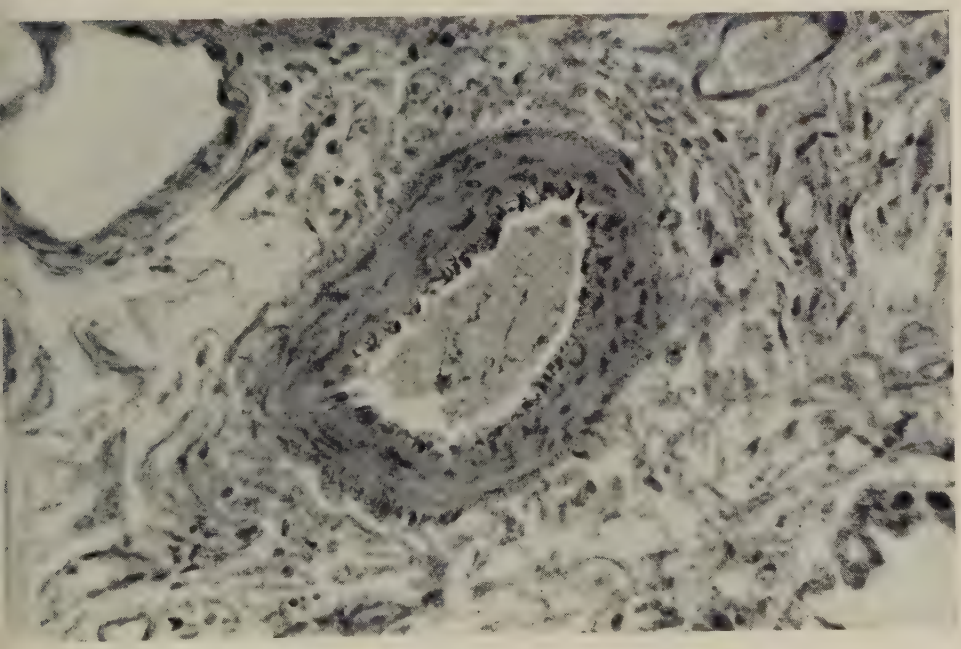

Fig. 8a.
Kleine pulmonaalarterie met media-hypertrophie van dezelfde patiënt als Fig. 8.
Kleuring: haematoxyline-eosine.
Vergroting: 300 × Micro-serie: 1070.



Fig. 9.

Enkele middelgrote pulmonaalarteriën met duidelijke media-hypertrophie en verschillende graad van lumenvernauwing bij een patiënte van 23 j. oud met een atriumseptum-defect en sterke pulmonale hypertensie (patiënte no. 21).
Kleuring: elastine volgens Weigert.

Vergroting: 20 × Micro-serie: 1072.



Fig. 10.

Een middelgrote en een kleine pulmonaalarterie van dezelfde patiënte als Fig. 9 (patiënte no. 21). Duidelijke media-hypertrophie, intima-verdikking, sterke lumenvernauwing, onderbroken lamina elastica interna en externa van middelgrote pulmonaalarterie. Geobliteerd lumen door intima-woekering van kleine pulmonaalarterie.
Kleuring: elastine volgens Weigert.

Vergroting: 150 × Micro-serie: 1072.

Zowel bij thoracotomie als bij autopsie werd een defect in het atriumseptum gevonden. Het defect bleek klein te zijn.

Bij deze patiënte is het eerst cyanose opgemerkt op haar 18e jaar.

De pulmonale tensie was sterk verhoogd en bedroeg 170/70 mm Hg.

De arteriële zuurstofverzadiging van het bloed van het rechter



Fig. 11.
Middelgrote pulmonaalarterie van dezelfde patiënte als Fig. 9. Sterke media-hypertrophie met uitgesproken lumenvernauwing.
Kleuring: elastine volgens Weigert.
Vergroting: 300 × Micro-serie: 1072.

atrium bedroeg 60 %, van het linker atrium 76.8 % en van de A. brachialis 78.2 %.

Preparaat: longbiopsie (lingula) tijdens thoracotomie:
micro-serie no. 1072.

Microscopisch onderzoek: (fig. 9, 10 en 11)

De wand der middelgrote pulmonale arteriën is sterk verdikt door hypertrophie der spiercellen en door toegenomen elastisch

weefsel. De intima toont proliferatie van celrijk bindweefsel. De lamina elastica interna is in een aantal arteriën gesplitst in secundaire lamellen met proliferatie van fijne elastische vezeltjes. Het lumen van vele arteriën is tengevolge van de media-hypertrophie en de intimaproliferatie sterk vernauwd. In andere arteriën is het lumen geheel geobliterееrd. In de kleinere arteriën staat de intimaproliferatie op de voorgrond. Naast de longarteriën met wandveranderingen komen in de preparaten ook normale vaten voor.

c. Patiënt no. 22: jongen van 9 maanden.

Deze patiënt is opgenomen op de afd. Kindergeneeskunde van het Academisch Ziekenhuis te Leiden in een zeer ernstige toestand met sterke dyspnoe en cyanose, zodat geen volledig onderzoek kon plaats vinden. Er is gedacht aan de mogelijkheid van een atresie van de tricuspidaalklep met atrium- en ventrikelseptum-defect.

Anatomische diagnose: atriumseptum-defect.

Preparaat: postmortaal longweefsel (lingula);
micro-serie no. 963.

Microscopisch onderzoek: (fig. 12)

Er is hypertrophie van de media der middelgrote en kleine longarteriën. Ook het elastisch weefsel in de media is vermeerderd. Het lumen van de genoemde arteriën is in geringe tot matige graad vernauwd door de mediaverdikking.

De intima evenals de lamina elastica externa en de adventitia zijn normaal.

d. Patiënte no. 24: meisje van 3½ j.

Op de leeftijd van resp. 7 en 17 maanden is deze patiënte opgenomen geweest op de afdeling Kindergeneeskunde van het Academisch Ziekenhuis te Leiden. Hartcatheterisatie is niet verricht. Er is wel een angiocardiographisch onderzoek ingesteld. De diagnose was niet duidelijk.

Patiënte is elders gesuccombeerd.

Anatomische diagnose: atrium- en ventrikelseptum-defect.

Preparaat: postmortaal longweefsel (lingula);
micro-serie no. 968.

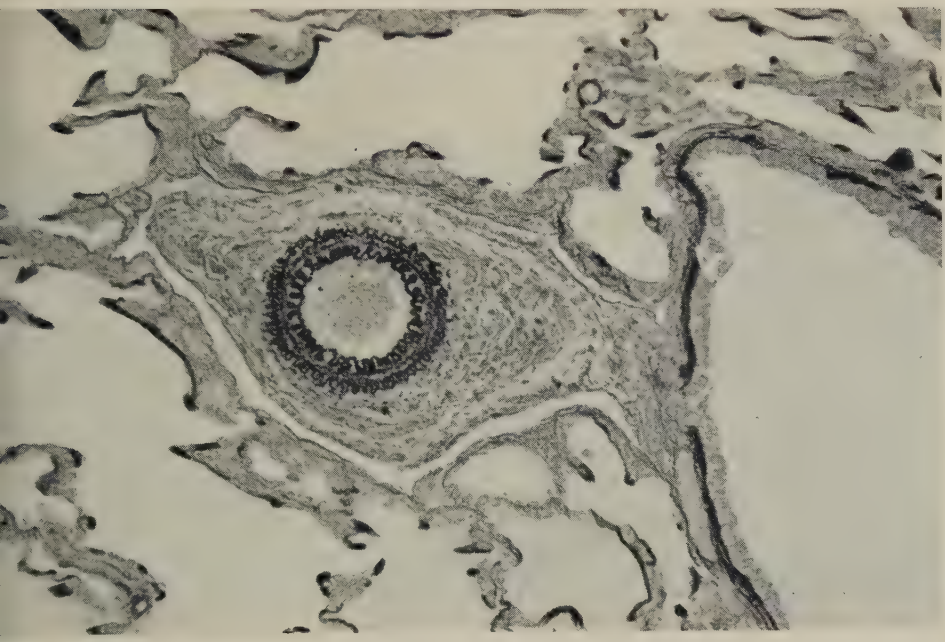

Fig. 12.
Kleine pulmonaalarterie met media-verdikking bij een jongen van 9 m. oud met een atriumseptum-defect (patiënt no. 22).
Kleuring: elastine volgens Weigert.
Vergroting: 150 × Micro-serie: 963.

Microscopisch onderzoek: (fig. 13)

De media van de middelgrote en kleine pulmonale arteriën toont een hypertrophie. In vele arteriën is er een vrijwel concentrische intima-proliferatie van een tamelijk celrijk bindweefsel.

Het lumen van deze arteriën is in geringe tot matige graad vernauwd door de media-verdikking en de intimaproliferatie.

Totale lumenobliteratie wordt niet gevonden. In de meeste van de genoemde arteriën is de lamina elastica interna intact. In enkele

arteriën echter is deze elastische membraan gesplitst over een korte afstand van de omtrek van het vat. De adventitia evenals de lamina externa zijn normaal.

Een vergelijking van fig. 3 van een pulmonale arterie van een kind van 3½ j. oud met fig. 13 van dit geval van een kind van dezelfde leeftijd, laat onmiddellijk het grote verschil en de mate van media-verdikking zien.

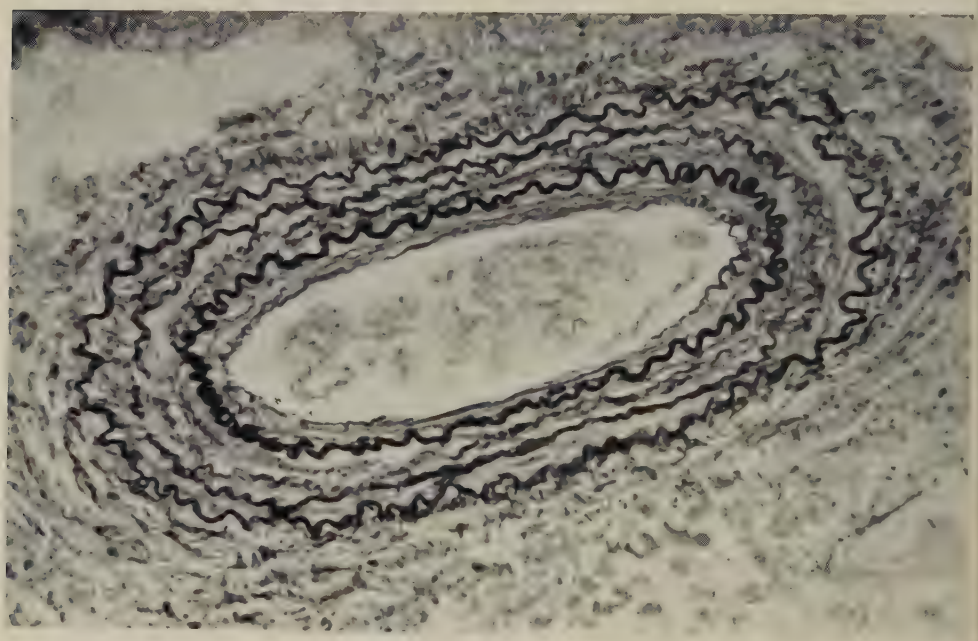

Fig. 13.
Middelgrote pulmonaalarterie met media-hypertrophie, vermeerderd elastisch weefsel, intima-proliferatie en lumenvernauwing bij een meisje van 3½ j. oud met een atrium- en ventrikelseptum-defect (patiënte no. 24).
Kleuring: elastine volgens Weigert.
Vergroting: 300 ×
Micro-serie: 968.

e. Patiënte no. 25: meisje van 3 maanden.

Anatomische diagnose: atriumseptum-defect met persisterende linker vena cava superior.

Preparaat: postmortaal longweefsel (lingula);
micro-serie no. 970.

Microscopisch onderzoek: (fig. 14)

De media der middelgrote en kleine pulmonale arteriën toont in sommige gevallen een geringe en in andere gevallen een duidelijke hypertrophie van de media. Het lumen der bedoelde arteriën is in geringe mate vernauwd. De intima, lamina elastica interna en externa zijn normaal. Onstekingsverschijnselen worden niet gevonden.

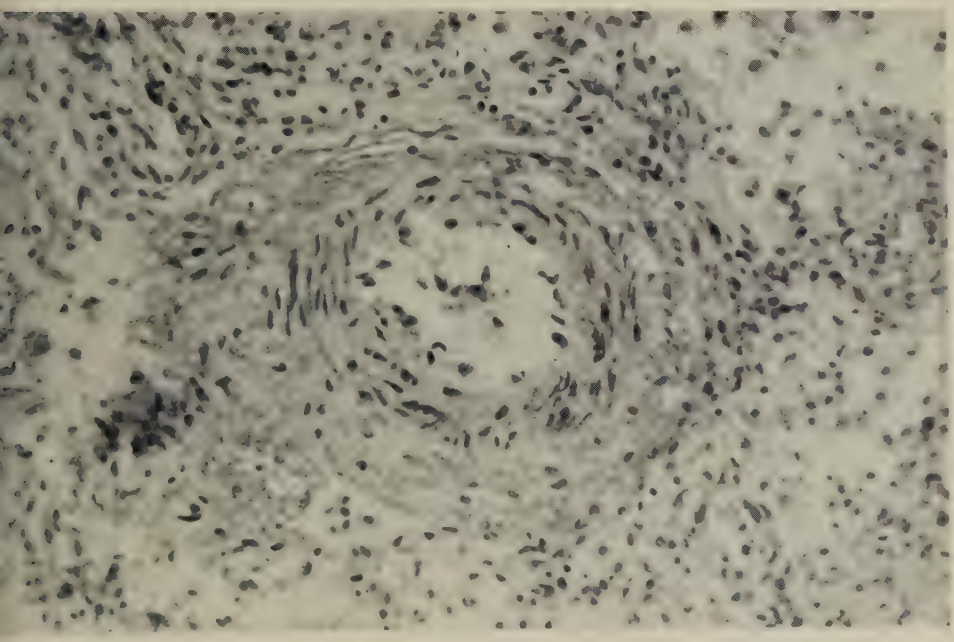

Fig. 14.
Middelgrote pulmonaalarterie met media-hypertrophie en lumenvernauwing bij een meisje van 3 m. oud met een atriumseptum-defect en persisterende linker V. cava sup. (patiënte no. 25).
Kleuring: haematoxyline-eosine.
Vergroting: 300 × Micro-serie: 970.

f. Patiënt no. 26: jongen van 1 maand oud.

Dit patiëntje is slechts twee dagen opgenomen geweest op de afdeling voor Kindergeneeskunde van het Academisch Ziekenhuis te Leiden. Er bestond een sterke dyspnoe en cyanose. Een grondig

onderzoek kon niet worden ingesteld. De patiënt succombeerde op de tweede dag van de opname.

Anatomische diagnose: atriumseptum-defect met open ductus Botalli.

Preparaat: postmortaal longweefsel (lingula): micro-serie no. 976.

Microscopisch onderzoek:

Hypertrophie van de media der middelgrote en kleine pulmonale arteriën.

Het lumen van de genoemde arteriën is in geringe mate vernauwd. De adventitia is dik.

g. Patiënt no. 27: jongen 1 j.

Anatomische diagnose: groot atriumseptum-defect met drainage van alle venae pulmonales in de sinus coronarius.

Hypertrophie van de rechter ventrikel.

Klein linker atrium en kleine linker ventrikel.

Preparaat: postmortaal longweefsel (voorste mediale rand van de bovenkwab van de linker long); micro-serie no. 1051.

Microscopisch onderzoek:

Media-hypertrophie van de middelgrote en kleinere longarteriën.

Geringe lumenvernauwing van de grotere arteriën, maar zeer duidelijk van de kleine arteriën en van arteriolae.

De adventitia is normaal evenals de lamina elastica interna.

3. *Ventrikelseptum-defect.*

Onderzocht werden de longprepraaten van 6 patiëenten (nos. 28 t/m 33) met een ventrikelseptum-defect. In 5 gevallen (nos. 28, 29, 31, 32 en 33) kwam dit defect geïsoleerd voor en in één geval gecompliceerd door een persisterend mesocardium anterius en een

uitstulping van de linker ventrikel in de voorste buikwand (no. 30). Het geval no. 33 betrof een prematuur geboren kind, dat slechts vier dagen leefde. Naast het ventrikelseptum-defect waren bij dit kind nog gevonden een open ductus Botalli en een open foramen ovale. Daar het hier een prematuur geboren kind betrof, hebben wij de open ductus Botalli en het open foramen ovale als normaal beschouwd.

In vier (nos. 28, 30, 31 en 32) van de 6 onderzochte gevallen werden vaatwandveranderingen van de longarteriën gevonden. Deze veranderingen waren duidelijk in de gevallen nos. 28, 30 en 32 en gering in het geval no. 31.

Hieronder volgt de beschrijving van deze gevallen.

a. Patiënte no. 28: vrouw van 29 j.

Klin. diagnose: ventrikelseptum-defect, waarbij de mogelijkheid van een complex van Eisenmenger werd overwogen.

Bij thoracotomie en autopsie werd alleen een ventrikelseptum-defect gevonden.

Preparaat: longbiopsie (lingula) tijdens thoracotomie;
micro-serie no. 888.

Sterk verhoogde pulmonale druk (134/80 mm Hg).

Verminderde grootte van de longcirculatie: 2.49 L/min.M^2.

Grootte van de lichaamscirculatie: 3.33 L/min.M^2.

Verhouding van de grootte van de long- tot de lichaamscirculatie: 0.75 : 1.

Druk in de rechter ventrikel: 134/0 mm Hg.

Intra-arterieel gemeten druk van de A. brachialis: 110/67 mm Hg.

Arteriële zuurstofverzadiging van het bloed van de A. brachialis: 85.5 %.

Microscopisch onderzoek: (fig. 15)

De media en de intima der middelgrote en kleine pulmonale arteriën zijn verdikt. Het elastische weefsel in de media der middelgrote arteriën is vermeerderd en ligt tussen de hypertrophische

spierelementen. In vele der genoemde arteriën is de lamina elastica interna verdikt en ze heeft zich soms over een korte afstand van de omtrek van het vat gesplitst in secundaire lamellen. In sommige arteriën lijkt de lamina elastica externa doorbroken te zijn. Het lumen van vele pulmonale arteriën is geoblitereerd of



Fig. 15.
Middelgrote pulmonaalarterie met geringe media-hypertrophie, verdikte lamina elastica interna en onregelmatige lamina elastica externa met lumenvernauwing bij een vrouw van 29 j. oud met een ventrikelseptum-defect met sterke pulmonale hypertensie (patiënte no. 28).
Kleuring: elastine volgens Weigert.
Vergroting: 150 × Micro-serie: 888.

vernauwd door de media- en intima-verdikking.

De adventitia is normaal.

b. Patiënt no. 30: jongen van 5 maanden oud.

Anatomische diagnose: ventrikelseptum-defect met persisterend mesocardium anterius en uitstulping van de linker ventrikel in

de voorste buikwand (Snellen, Dankmeijer, Bruins en Collister, 1952).

Preparaat: postmortaal longweefsel (lingula);
micro-series: no. 962 en 983.

Microscopisch onderzoek:

De enige afwijking, die wordt gevonden is een media-verdikking van de middelgrote en vnl. van de kleine pulmonale arteriën. Het lumen van deze arteriën toont een geringe vernauwing.
De lamina elastica interna, externa en de adventitia zijn normaal.

c. Patiënte no. 31: meisje 2 weken oud.
Anatomische diagnose: ventrikelseptum-defect.

Preparaat: postmortaal longweefsel (lingula);
micro-serie no. 974.

Microscopisch onderzoek:

Behoudens een geringe verdikking van de media der middelgrote en kleine pulmonale arteriën werden geen afwijkingen gevonden.

d. Patiënte no. 32: meisje van 3 maanden oud.

Anatomische diagnose: ventrikelseptum-defect.

Preparaat: postmortaal longweefsel (lingula);
micro-serie no. 975.

Microscopisch onderzoek: (fig. 16 en 17)

Duidelijke media-hypertrophie van de middelgrote en kleine pulmonale arteriën. De lamina elastica interna en de adventitia zijn normaal. Er is geen intima-proliferatie. Het lumen der genoemde arteriën is in geringe tot matige graad vernauwd. Er bestaat een geringe postmortale contractie der longarteriën.

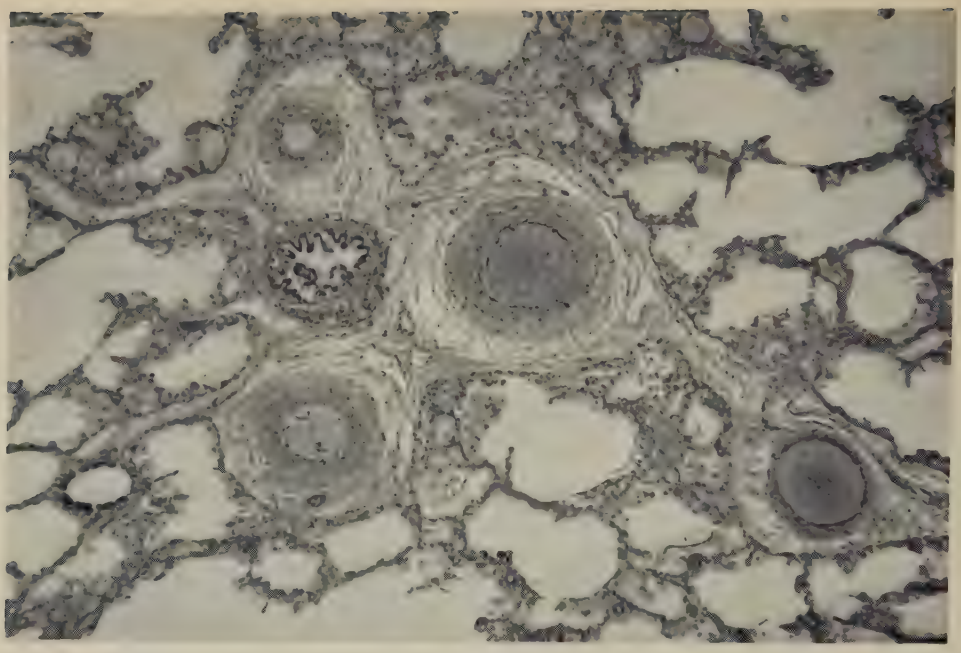

Fig. 16.
Drie middelgrote pulmonaalarteriën met media-hypertrophie en lumenvernauwing bij een meisje van 3 m. oud met een ventrikelseptum-defect (patiënte no. 32).
Kleuring: haematoxyline-eosine.
Vergroting: 50 × Micro-serie: 975.

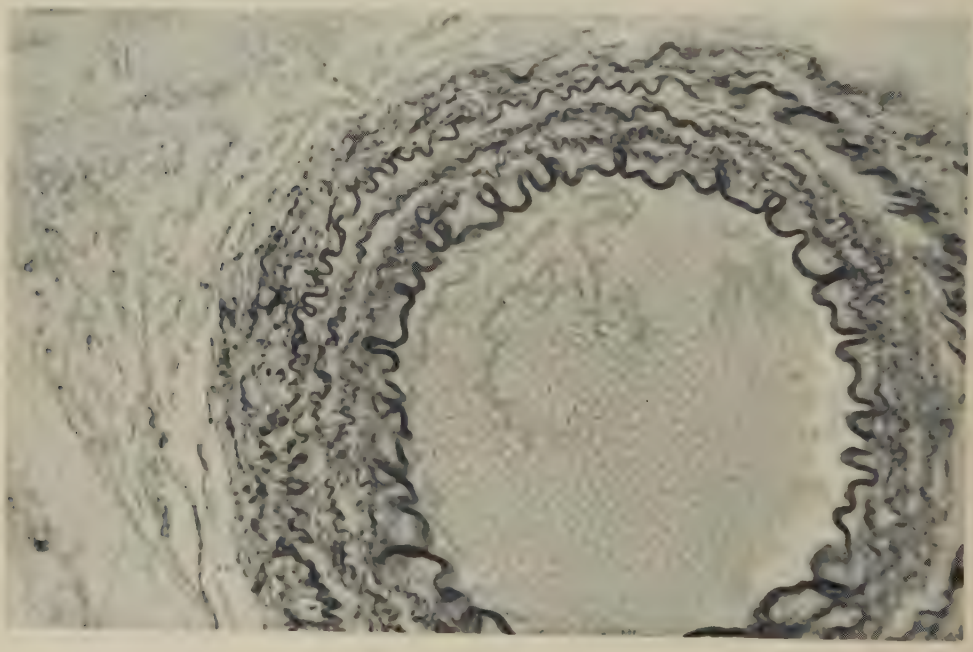

Fig. 17.
Sterk vergroot deel van een middelgrote pulmonaalarterie met media-hypertrophie, gegolfde lamina elastica interna en niet scherp afgetekende lamina elastica externa bij dezelfde patiënte als Fig. 15 (patiënte no. 32).
Kleuring: elastine volgens Weigert.
Vergroting: 300 × Micro-serie: 975.

4. *Septum aorto-pulmonale-defect.*

Patiënt no. 36: jongen van 7 j.

Klin. diagnose: septum aorto-pulmonale-defect, dat bij thoracotomie is bevestigd.

Preparaat: longbiopsie (lingula) tijdens thoracotomie;
micro-serie no. 1107.

Matig verhoogde druk in de longcirculatie van 92/62 mm Hg.

Microscopisch onderzoek:

De media der middelgrote en kleine pulmonale arteriën laat een verdikking zien door hypertrophie der spierelementen. Het lumen van deze arteriën is in geringe mate vernauwd.
Intima-proliferatie wordt niet gevonden. De lamina elastica interna is intact. De adventitia is normaal.

In de gevallen van transpositie der grote vaten (nos. 34 en 35) en van een functionele truncus arteriosus (no. 37) vonden wij geen wandveranderingen der intrapulmonale arteriën. Het betrof gevallen van zeer jonge kinderen. Evenmin waren afwijkingen van de longarteriën gevonden in geval no. 38, dat een 2 malen geopereerde tetralogie van Fallot was.

HOOFDSTUK IV.

BESCHOUWINGEN.

1. Algemeen.

Normaliter heerst na de geboorte in het linker atrium, de linker ventrikel en de aorta een hogere druk dan resp. in het rechter atrium, de rechter ventrikel en de A. pulmonalis. Bij een bestaande open ductus Botalli of een defect in het septum aorto-pulmonale zal door dit drukverschil in het eerste geval het bloed van de aorta via de open ductus arteriosus en in het tweede geval door het defect naar de A. pulmonalis overlopen.

Bestaat er een geïsoleerd atriumseptum-defect dan vindt een bloedoverloop plaats van het linker naar het rechter atrium, omdat de druk in het linker atrium tengevolge van zijn beperkte rekbaarheid groter is dan in het rechter atrium (Opdyke et al. 1948).

Uit de dierproeven van deze onderzoekers is gebleken, dat de druk in het linker atrium niet altijd gedurende de gehele hartcyclus hoger is dan in het rechter atrium. Het komt voor, dat gedurende een kort ogenblik van een hartcyclus de druk juist hoger is in het rechter dan in het linker atrium.

Uit het onderzoek, dat Calazel et al. (1951) deden bij patiënten met een atriumseptum-defect is dan ook gebleken, dat de druk in het linker atrium gedurende bijna de gehele duur van een hartcyclus hoger is dan in het rechter atrium bij een bestaande overloop van bloed van het linker naar het rechter atrium, maar dat bij een bloedoverloop van het rechter naar het linker atrium de druk in het rechter atrium gedurende de gehele duur van een hartcyclus hoger is dan in het linker atrium.

Bij een geïsoleerd ventrikelseptum-defect zal eveneens een bloedoverloop plaats vinden en wel van de linker naar de rechter ventrikel, althans gedurende de systole, omdat in deze phase van de hartcyclus de druk in de linker ventrikel hoger is dan in de rechter.

Het noodzakelijke gevolg van de boven beschreven bloedoverloop van de aorta naar de A. pulmonalis bij een open ductus Botalli of bij een septum aorto-pulmonale-defect, van het linker naar het rechter atrium bij een atriumseptum-defect of van de linker naar de rechter ventrikel bij een ventrikelseptum-defect is een vergroting van de longcirculatie ten koste van de lichaamscirculatie.

Deze vermeerdering van de longcirculatie is enerzijds experimenteel aangetoond voor de open ductus Botalli en anderzijds vastgesteld bij patiënten met deze vaatafwijking of met een atrium- of ventrikelseptum-defect door hartcatheterisatie.

De mate van vergroting van de longcirculatie is uiteraard afhankelijk van de hoeveelheid bloed, die overloopt. In de gevallen van een open ductus Botalli of septum aorto-pulmonale-defect zal deze hoeveelheid afhankelijk zijn van het drukverschil tussen de aorta en de A. pulmonalis en van de afmeting van de ductus arteriosus of van het defect. Bij defecten van het atrium- of ventrikelseptum zal deze hoeveelheid bloed worden bepaald door de grootte van het bestaande defect en door het drukverschil in de betrokken hartdelen.

Eppinger, Burwell en Gross (1941) maakten bij honden een kunstmatige open ductus Botalli door het aanleggen van een anastomose tusen de linker A. subclavia en de A. pulmonalis. Zij vonden, dat de pulmonale circulatie, die vóór de anastomose 2.08 L/min. bedroeg, was gestegen tot 2.83 L/min. na de anastomose.

Bij zes patiënten met een open ductus arteriosus vonden deze onderzoekers een pulmonale circulatie van 10—25 L/min.

De grootte van de longcirculatie bij de open ductus Botalli wordt door een aantal schrijvers verschillend opgegeven, hetgeen zeer begrijpelijk is na de boven gegeven uiteenzetting.

Als grootte van de longcirculatie bij deze afwijking geeft Wood (1950) op 10—15 L/min., Denolin, Lequime en Segers (1952) geven op 6.69—13.35 L/min.. Wood (1950) vond bij zijn patiënten met de zojuist opgegeven longcirculatie

een matige pulmonale hypertensie, ondanks een normale of zelfs verminderde weerstand der periphere longvaten, terwijl Denolin, Lequime en Segers (1952) bij hun patiënten een pulmonale tensie vonden van maximaal systolisch 30 mm Hg en diastolisch 12 mm Hg. Ook de grootte van de longcirculatie bij het atrium-septum-defect is uiteraard zeer wisselend. Lequime et al. (1951) vonden bij patiënten met deze aangeboren hartafwijking een longcirculatie van 7.34—20.20 L/min., terwijl Barber, Wood en Magidson (1950) bij dezelfde soort patiënten een longcirculatie vaststelden van 10 L/min. In de gevallen van de laatstgenoemde schrijvers was er een geringe verhoging van de pulmonale druk.

Reeds eerder werd er op gewezen (blz. 21 en 22), dat het pulmonale systeem zich kan aanpassen aan een vermeerdering van zijn inhoud zonder verhoging van de druk (Hamilton, 1950). Aangenomen moet dus worden, dat dit mogelijk is doordat de weerstand der periphere longvaten afneemt en dat dit geschiedt door een verwijding van de pulmonale vaten. Wanneer echter de grootte van de longcirculatie een zekere grens, die door Dexter et al. (1950) wordt aangegeven als 10 L/min.M^2 overschrijdt, zal de pulmonale druk gaan toenemen. Deze drukverhoging kan het gevolg zijn van de grootte van de longcirculatie als zodanig of eventueel het gevolg zijn van stroomwervelingen tengevolge van de grote stroomsnelheid in de vaten. Deze wervelingen veroorzaken energieverlies en de druk moet derhalve toenemen om de bloedstroom te onderhouden.

Bovendien echter kan een pulmonale hypertensie worden veroorzaakt door verhoging van de weerstand van de periphere longvaten, welke van verschillende aard kan zijn. Ten eerste kan deze verhoging van de vaatweerstand gezien worden als een gevolg van de verhoogde doorstroming, waarbij vermoedelijk de duur van deze abnormale toestand (d.w.z. dus bij de open ductus Botalli en bij de genoemde congenitale hartafwijkingen de leeftijd van de patiënt) een rol zal spelen. Deze verhoogde weerstand kan zijn verklaring vinden in anatomische wandveranderingen der kleine longvaten, hetgeen nader zal worden besproken.

In de tweede plaats mag worden verwezen naar de opvatting

van Edwards (1950), die aanneemt, dat er gedurende de foetale ontwikkelingsperiode een verhoogde weerstand in de periphere longvaten bestaat, die hij verklaart uit de morphologische structuur van de longarteriën van het musculaire type. Deze vaten zouden een dikke media en een nauw lumen bezitten. Handhaaft deze wandstructuur van de genoemde vaten zich na de geboorte, in plaats van zich verder te ontwikkelen, waarbij de diameter van het lumen toe- en de dikte van de media afneemt, dan zal dus de foetale pulmonale hypertensie persisteren.

Ten derde bestaat de mogelijkheid, welke later ter sprake zal worden gebracht, dat een primaire wandverandering in de longvaten, welke niet zelf het gevolg is van de vergrote longcirculatie, verantwoordelijk is voor het ontstaan van een pulmonale hypertensie.

Tenslotte moet er op worden gewezen, dat een eenmaal bestaande verhoogde arteriële longdruk op zichzelf weer de oorzaak kan zijn voor nieuwge vaatveranderingen, zodat tot op zekere hoogte een circulus vitiosus zou kunnen ontstaan.

Wanneer op een der genoemde wijzen de bloeddruk in de arteriële longvaten stijgt, zal de boven beschreven overloop van de aorta naar de A. pulmonalis, van het linker naar het rechter atrium of van de linker naar de rechter ventrikel omkeren, terwijl ook een andere complicerende hartafwijking, b.v. een geïsoleerde pulmonaalstenose, door verhoging van de druk in de rechter hartshelft een dergelijke omkering van de stroomrichting kan veroorzaken. In deze gevallen zal dus, hetzij primair, hetzij secundair, een longcirculatie bestaan of ontstaan, die kleiner is dan de normale.

Beschouwen wij het door ons onderzochte patiëntenmateriaal in verband met de zo juist gegeven uiteenzetting, dan is in een aantal gevallen de grootte van de longcirculatie of althans de verhouding tussen de long- en lichaamscirculatie, door hartcatheterisatie bekend. Op grond van het klinische symptoom, dat patiënten met een vergrote longcirculatie in het algemeen geen, die met een verminderde longcirculatie wèl cyanose hebben, is het ook in de gevallen, waarbij geen hartcatheterisatie werd verricht, of waarbij geen zekere uitkomsten bij de catehterisatie werden verkregen, mogelijk, om een conclusie te maken over het al of niet

vergroot zijn van de longcirculatie. Op grond van deze overwegingen hebben wij onze gevallen van open ductus Botalli naar de aard der longcirculatie ingedeeld op de volgende wijze:

1. Patiënten met vergrote longcirculatie:
   a. zonder pulmonale hypertensie,
   b. met pulmonale hypertensie,
   c. waarvan pulmonale druk niet bekend is.

2. Patiënten met verkleinde longcirculatie. In deze gevallen, waarbij dus een omkering van de bloed-overloop bestaat, moet noodzakelijkerwijs een pulmonale hypertensie aanwezig zijn [1]).

2. Open ductus Botalli.

Uit de tabel op blz. 25 blijkt, dat er een onderzoek is ingesteld naar de toestand der pulmonale arteriën van 19 patiënten (nos. 1 t/m 19) met een open ductus arteriosus. De leeftijd van deze patiënten varieerde van 6 w. (no. 18) tot 36 j. (no. 3).

In 12 gevallen (nos. 1 t/m 9, 16, 17 en 18) kwam deze afwijking geïsoleerd voor en in 7 gevallen (nos. 10 t/m 15 en 19) was zij gecombineerd met een hart- of vaatafwijking, n.l. in geval no. 10 met een mitralisstenose, in geval no. 11 met een aortastenose, in de gevallen nos. 12 t/m 15 met een coarctatio aortae en in geval no. 19 met een open foramen ovale.

Van de 19 genoemde patiënten is bij 14 (nos. 1 t/m 6, 8, 10 t/m 16) hartcatheterisatie verricht. In 6 gevallen (nos. 1, 2, 3, 6, 10 en 11) kon de grootte van de longcirculatie in absolute getallen worden uitgerekend uit de verkregen catheterisatie-gegevens, terwijl in 5 gevallen (nos. 4, 5, 12, 13 en 14) alleen de verhouding van de long- tot de lichaamscirculatie kon worden bepaald. In 3 gevallen (nos. 8, 15 en 16) konden wegens onvoldoende gegevens geen quantitatieve inlichtingen worden verkregen omtrent de grootte

---

[1]) In gevallen van atrium- of ventrikelseptum-defect, waarbij tevens een tricuspidaal- of pulmonaalstenose aanwezig is, behoeft geen pulmonale hypertensie te bestaan. Zulke gevallen zijn echter in ons materiaal niet opgenomen.

van de longcirculatie. In alle gevallen, waarbij de grootte van de longcirculatie kon worden bepaald, bleek deze vergroot te zijn en te variëren van 1¼ tot 7 maal de lichaamscirculatie in resp. de gevallen nos. 13 en 14.

Wanneer wij de onderzochte patiënten indelen op de door ons aan het eind van de algemene beschouwingen (blz. 62) aangegeven wijze, dan krijgen wij de volgende groepen:

1a. (patiënten met vergrote longcirculatie zonder pulmonale hypertensie) de gevallen nos. 1, 2, 3, 4, 8, 11 en 12.[1])

1b. (patiënten met vergrote longcirculatie en pulmonale hypertensie) de gevallen nos. 5, 6, 10, 13, 14 en 15.

1c. (patiënten met vergrote longcirculatie, waarvan de pulmonale druk niet bekend is) de gevallen nos. 7, 9 en 19.

2. (patiënten met verkleinde longcirculatie) de gevallen nos. 16, 17 en 18. Hierbij moet worden opgemerkt, dat de patiënten nos. 17 en 18 jonge kinderen waren, waarbij volledig onderzoek niet heeft kunnen plaats vinden. Aangezien zij bij de geboorte cyanotisch waren is, op grond van hetgeen boven is gezegd, aangenomen, dat er een verminderde longcirculatie bestond.

Groep 1a.

Deze groep bestond uit 7 patiënten (nos. 1, 2, 3, 4, 8, 11 en 12), waarvan 4 (nos. 1, 2, 3 en 11) volwassenen waren met de resp. leeftijd van 26, 20, 36 en 28 j. en 3 kinderen (nos. 4, 8 en 12) met resp. leeftijd van 5, 1½ en 2 j. De open ductus Botalli was in 5 gevallen (nos. 1, 2, 3, 4 en 8) geïsoleerd en in de gevallen nos. 11 en 12 gecombineerd met resp. een aortastenose en een coarctatio aortae.

In de gevallen nos. 1, 2 en 3 was de pulmonale druk resp. 21/10,

---

[1]) In het geval no. 4 bedroeg de pulmonale druk 35/15 mm Hg. Wij hebben als grens voor een significant verhoogde pulmonale druk een systolische waarde van 40 mm Hg aangenomen. Dit is gedaan, omdat de pulmonale druk dikwijls schommelingen toont in verband met de narcose (kinderen) en in verband met het feit, dat de patiënten niet steeds in basale toestand verkeren.

25/8 en 20/7 mm Hg en de longcirculatie was in deze gevallen resp. 2, 2 en 3.3 maal de lichaamscirculatie of resp. 12.04 L/min.M² (20.60 L/min.), 14.25 L/min.M² (19.10 L/min.) en 11.80 L/min.M² (16.95 L/min.).

In het geval no. 4 bedroeg de pulmonale druk 35/15 mm Hg en de longcirculatie was 1.6 maal de lichaamscirculatie.

In het geval no. 8 was de gemiddelde pulmonale druk 9 mm Hg en daar deze patiënte geen cyanose had, kon dus worden aangenomen dat de longcirculatie vergroot was.

In de gevallen nos. 11 en 12 was de open ductus Botalli gecombineerd met resp. een aortastenose en een coarctatio aortae. De pulmonale druk bedroeg in deze gevallen resp. 25/10 en 20/7 mm Hg en de longcirculatie resp. 2½ en 1½ maal de lichaamscirculatie of 13.70 L/min.M² (21.50 L/min.) in het geval no. 11.

Van de genoemde 7 patiënten werden alleen afwijkingen van de wand der pulmonale arteriën gevonden in de gevallen nos. 3 en 4. In het laatstgenoemde geval, waarbij de pulmonale druk duidelijk aan de hoge kant was, bestond er een geringe hypertrophie van de media.

Het geval no. 3 was merkwaardig en verdient een afzonderlijke bespreking. Het betrof een vrouw van 36 j. oud met een geïsoleerde open ductus Botalli. De longcirculatie was 3.3 maal de lichaamscirculatie of 11.80 L/min.M² (16.90 L/min.). De pulmonale druk was normaal en bedroeg 20/7 mm Hg en de weerstand van de periphere longvaten was normaal (47 dynes. sec. cm.$^{-5}$).

In dit geval werden in de coupes naast normale arteriën enkele vaten gevonden met duidelijk vernauwd lumen en verdikte wand. Deze wandverdikking bleek soms voornamelijk uit een sterke proliferatie van de intima, in andere arteriën uit een verandering van de media, al of niet gepaard met intimawoekering, te bestaan. De veranderingen van de media bleken in preparaten, waarin het elastisch weefsel specifiek was gekleurd, mede op een uiteenvallen der elastische membranen te berusten, waardoor de vaatwand een zeer onregelmatige structuur liet zien, die sterk aan een pathologisch proces deed denken. Zeker werd in dit geval niet de indruk gewekt, dat een algemene reactie van overigens normale vaten op een verhoogde doorstroming bestond.

Epicrise van groep 1a.

Wanneer wij het voorafgaande samenvatten, dan blijkt, dat er van de 7 patiënten bij 1 geringe media-hypertrophie is gevonden, bij een tweede patiënte anderssoortige veranderingen van de vaatwand der longarteriën, die wij zelfs bij gevallen van open ductus Botalli met verhoogde pulmonaaldruk niet hebben teruggevonden. Hieruit menen wij te mogen concluderen, dat afwijkingen der longarteriën bij een geïsoleerde open ductus Botalli, zelfs bij volwassenen, niet noodzakelijkerwijs behoeven te ontstaan. Het gevolg hiervan is, dat de pulmonale bloeddruk normaal kan blijven.

Groep 1b.

Deze groep bestond uit 6 patiënten (nos. 5, 6, 10, 13, 14 en 15). Hiervan was 1 patiënte (no. 6) een volwassene. De open ductus Botalli kwam geïsoleerd voor in 2 gevallen (nos. 5 en 6) en gecombineerd met een mitralisstenose in geval no. 10 en met een coarctatio aortae in de gevallen nos. 13, 14 en 15.

Veranderingen van de wand der pulmonale arteriën werden gevonden in 3 gevallen (nos. 5, 6 en 15). In het geval no. 15 was er een combinatie van de open ductus arteriosus met een coarctatio aortae. De gevonden veranderingen der longarteriën waren in de gevallen nos. 5 en 15 ongeveer van dezelfde aard en bestonden uit een geringe media-hypertrophie. In het geval no. 6 waren deze veranderingen sterker en naast media-hypertrophie werd ook intimaverdikking gezien met vernauwing van het lumen der aangedane arteriën. De patiënte no. 6 was een veel oudere persoon (26 j.) terwijl de gevallen nos. 5 en 15 kinderen betroffen van 4 j. oud.

De pulmonale druk in deze drie gevallen bedroeg 45/20 mm Hg (no. 5), 87/40 mm Hg (no. 6) en 65/42 mm Hg (no. 15) en de grootte van de longcirculatie in de gevallen nos. 5 en 6 was resp. 1½ en 1.6 maal de lichaamscirculatie of 8.90 L/min.M^2 (13.90 L/min.) in het geval no. 6. De quantitatieve grootte van de longcirculatie in het geval no. 15 is niet bekend, doch uit het ontbreken van cyanose kon worden besloten, dat de longcirculatie groter was dan de lichaamscirculatie.

In de gevallen nos. 10, 13 en 14 was de open ductus arteriosus

gecombineerd met een mitralisstenose (no. 10) en met een coarctatio aortae (nos. 13 en 14). In deze drie gevallen werden geen veranderingen van de wand der longarteriën gevonden.

Het geval no. 10 betrof een meisje van 7 j. oud met een open ductus Botalli gecombineerd met een mitralisstenose. De pulmonale druk was verhoogd en bedroeg 50/40 mm Hg en de longcirculatie was 1.8 maal de lichaamscirculatie of 9.50 L/min.M^2 (7.60 L/min.). De weerstand in de periphere longvaten was berekend op 133 dynes sec. cm^{-5}, dus iets aan de hoge kant. Er was bij deze patiënte een geringe verhoging van de periphere longcapillairdruk van gemiddeld 16 mm Hg. Daar de mitralisstenose door de belemmering, die zij veroorzaakt voor de afvloed van het bloed uit de longen naar de linker ventrikel, een verhoging in de capillairdruk heeft teweeggebracht, is zij waarschijnlijk in dit geval verantwoordelijk voor de gevonden pulmonale hypertensie.

Het geval no. 13 betrof een kind van 13 j. oud, dat een open ductus Botalli gecombineerd met een coarctatio aortae had. De pulmonale druk bedroeg in dit geval 45/12 mm Hg en de longcirculatie was 1¼ maal de lichaamscirculatie. De ductus arteriosus mondde uit op de plaats van de sterkste vernauwing van de aorta. Aangezien wij in dit geval de absolute grootte van de longcirculatie niet kennen en deze, te oordelen naar de verhouding tot de lichaamscirculatie en de plaats van uitmonding van de open ductus Botalli in de aorta waarschijnlijk niet groot zal zijn geweest, is de pulmonale hypertensie ons niet duidelijk.

Het geval no. 14 betrof een jongen van 1 j. oud. In dit geval was er ook een combinatie van een open ductus Botalli met een coarctatio aortae. De pulmonale druk bedroeg 100/25 mm Hg en de longcirculatie was 7 maal de lichaamscirculatie. De open ductus arteriosus mondde uit proximaal van de vernauwing van de aorta. Er was dan ook een duidelijke hypertensie aan de arm van 140/75 mm Hg. Aan het been bedroeg de arteriële tensie 100/60 mm Hg.

Reeds eerder werden de waarnemingen vermeld van Wood (1950), die bij zijn patiënten met een longcirculatie van 10—15 L/min. reeds een matige pulmonale hypertensie vond. Het is o. i. dan ook aannemelijk, dat in ons geval, waarin weliswaar de

absolute grootte van de longcirculatie niet bekend was, maar waar toch vaststond, dat de longdoorstroming meer was dan 10—15L/min., de vermeerdering van de longcirculatie de oorzaak was van de gevonden pulmonale hypertensie.

Van de 6 patiënten van deze groep toonden 3 (nos. 5, 6 en 15) veranderingen van de wand der longarteriën. Deze veranderingen verhoogden de weerstand van de periphere longvaten en veroorzaakten de gevonden pulmonale hypertensie bij deze patiënten.

In de drie andere gevallen (nos. 10, 13 en 14) was de open ductus Botalli gecombineerd met een mitralisstenose in geval no. 10 en met een coarctatio aortae in gevallen nos. 13 en 14. In de gevallen nos. 10 en 14 is de pulmonale hypertensie waarschijnlijk te verklaren door de genoemde bijkomstige afwijkingen, terwijl in het geval no. 13 het ons niet duidelijk is op welke wijze de coarctatio aortae heeft bijgedragen tot de verhoging van de pulmonale druk.

Epicrise van groep 1b.

Men mag dus concluderen, dat een geïsoleerde open ductus Botalli wel tot vaatreacties in de longen en dus tot pulmonale hypertensie kan leiden. Daarnaast echter kunnen ook complicerende hart- of andere vaatafwijkingen verantwoordelijk zijn voor een pulmonale hypertensie, in welke gevallen vaatreacties wel kunnen, doch niet behoeven te bestaan.

Groep 1c.

Tot deze groep behoorden de patiënten nos. 7, 9 en 19. Het waren kinderen van resp. 1½ j., 6 j. en 2 maanden oud. In de gevallen nos. 7 en 9 kwam de open ductus arteriosus geïsoleerd voor en in het geval no. 19 was hij gecombineerd met een open foramen ovale.

Veranderingen van de wand der longarteriën vonden wij bij geen van deze drie patiënten. Op grond van het ontbreken van cyanose moest worden aangenomen, dat de longcirculatie in deze gevallen groter was dan de lichaamscirculatie.

De patiënte no. 19 succombeerde zeer waarschijnlijk aan een

verkleining van de lichaamscirculatie door de vergroting van de longcirculatie.

Ook uit deze twee gevallen nos. 7 en 9 blijkt ons, dat vaatafwijkingen in de longen bij een geïsoleerde open ductus Botalli niet gemakkelijk optreden. Zij bevestigen dus de naar aanleiding van de gevallen uit groep 1a gemaakte conclusie (blz. 65).

Groep 2.

Tot deze groep behoorden de patiënten nos. 16, 17 en 18. Het waren kinderen van resp. 4 j., 1¼ j. en 6 weken oud. De open ductus Botalli was in alle drie gevallen geïsoleerd. Veranderingen van de wand der longarteriën vonden wij in de 2 gevallen nos. 16 en 18. Deze waren in het geval no. 16 van zeer ernstige aard en in het geval no. 18 van geringe aard.

Het geval no. 16 betrof een meisje van 4 j. oud. De pulmonale druk bedroeg 90/58 mm Hg. De patiënte succombeerde op haar 4e jaar en gedurende haar laatste levensjaar was zij cyanotisch. Deze cyanose was sterker in de onderste dan in de bovenste lichaamshelft. Op grond van dit klinisch symptoom en van het bij de hartcatheterisatie gevonden feit, dat de systolische druk in de A. pulmonalis en A. femoralis gelijk was, zoals wij reeds mededeelden bij de beschrijving der preparaten, moest in dit geval worden aangenomen, dat de bloedstroomrichting door de open ductus Botalli was omgekeerd (geheel of gedeeltelijk).

De door ons gevonden veranderingen van de longarteriën van deze patiënte verschilden van die van de andere patiënten (nos. 4, 5, 6 en 15).

Deze veranderingen bestonden in het geval no. 16 uit een sterke media-hyperplasie van de middelgrote longarteriën met plaatselijke necrose, gedeeltelijke destructie van de lamina elastica externa en vernauwing tot obliteratie van het lumen van de aangedane arteriën. De kleine longarteriën toonden meer een media-hypertrophie met geringe tot matige vernauwing van het lumen. Reeds eerder is door ons opgemerkt, dat wij het oordeel van collega G. J. Verdonk (patholoog-anatoom) vroegen. Zijn oordeel was, dat er in dit geval gesproken kon worden van een panarteritis der middelgrote long-

arteriën en dat het beeld veel overeenkomst toonde met dat van de nierarteriën in vele gevallen van een maligne hypertensie.

De sterke veranderingen van de longarteriën bij deze patiënte veroorzaakten een sterke stijging van de pulmonale druk door een buitengewoon hoge weerstand in de periphere longvaten. Hierdoor is zeer waarschijnlijk de druk in de A. pulmonalis (gemiddeld 72—75 mm Hg)op een hoger niveau gekomen dan de druk in de aorta (gemiddelde druk in A. femoralis was 61—63 mm Hg), waardoor de omkering van de stroomrichting van het bloed plaats vond.

Het geval no. 17 betrof een jongen van 1¼ j. oud. Volledig klinisch onderzoek vond niet plaats. Sinds de geboorte zou deze patiënt cyanose hebben getoond. Wij vonden geen veranderingen van de longarteriën in dit geval. Een verklaring voor de cyanose vonden wij niet.

Ook het geval no. 18, dat een jongen betrof van 6 weken oud, werd klinisch onvolledig onderzocht. Het was bekend, dat hij sinds de geboorte cyanose toonde. Er werd gedacht aan een transpositie der grote vaten. Bij anatomisch onderzoek werd alleen een open ductus Botalli gevonden. In dit geval vonden wij een geringe media-hypertrophie van de middelgrote en kleine longarteriën. Op grond van de cyanose moest hier worden aangenomen, dat een omkering van de stroomrichting van het bloed door de open ductus Botalli vroegtijdig moest zijn opgetreden. De gevonden afwijkingen der longarteriën echter waren onvoldoende om het bestaan van een sterke pulmonale hypertensie aannemelijk te maken, waardoor een omkering van de stroomrichting van het bloed zou kunnen zijn veroorzaakt. Opgemerkt dient te worden, dat wij slechts een klein gebied van de long onderzochten en dat dit niet representatief hoeft te zijn voor alle longdelen.

In de drie behandelde gevallen hebben wij op grond van het klinische verschijnsel cyanose aangenomen, dat een omkering van de stroomrichting van het bloed door de open ductus Botalli heeft plaats gevonden. In het geval no. 16 is dit duidelijk te verklaren uit de enorme veranderingen van de longarteriën. In het geval no. 17 is dit minder duidelijk en in het geval no. 18 is het voor ons niet mogelijk hiervoor een verklaring te vinden. Wat ons opvalt in geval no. 16 is, dat de veranderingen van de wand der

longarteriën op vroege leeftijd waren ontstaan en een zodanig ernstige graad hadden, dat de dood van de patiënte het gevolg was.

Epicrise van groep 2.

Wanneer wij het geval no. 16 vergelijken met andere van gelijke of ook aanmerkelijk hogere leeftijd, waarbij de vaatveranderingen veel minder uitgesproken of zelfs vaak geheel afwezig waren, dan zou men kunnen veronderstellen, dat in het genoemde geval gesproken moet worden van een samentreffen van een primaire vaatafwijking in de longen, die niet veroorzaakt werd door een vergrote longcirculatie tengevolge van het open blijven van de ductus arteriosus. Men zou zelfs kunnen aannemen, dat de, wellicht reeds bij de geboorte bestaande pulmonale hypertensie een factor is geweest, die heeft bijgedragen tot het openblijven van de ductus Botalli [1]).

Op de voorafgaande bladzijden is het voorkomen van wandveranderingen der longarteriën in een aantal patiënten met een open ductus Botalli beschreven. Trachten wij nu een verklaring te vinden voor de gevonden afwijkingen.

Een vergelijking van de gevonden afwijkingen en van het klinische beloop in de gevallen nos. 4, 5 en 15 enerzijds met die in het geval no. 16 anderzijds, maken het zeer waarschijnlijk, dat de oorzaak van deze veranderingen bij de eerste drie gevallen een andere was dan in het geval no. 16. De leeftijden van deze patiënten verschilden feitelijk niet van elkaar en bedroegen resp. 5, 4, 4 en 4 j. De veranderingen in het geval no. 16 waren van zeer ernstige aard zoals reeds eerder door ons is beschreven. In de loop van drie jaren hebben deze veranderingen der longarteriën bij deze patiënte de weerstand in de periphere longvaten zodanig verhoogd, dat een omkering van de stroomrichting door de open ductus Botalli plaats vond en binnen een jaar hierna succombeerde deze patiënte aan een insufficiëntie van de rechter ventrikel. Bij de drie andere patiënten was geen cyanose opgemerkt, dus was er geen omkering

[1]) Men vergelijke ook de voetnoot op blz. 74.

van de stroomrichting van het bloed door de open ductus Botalli De gevonden veranderingen van de longarteriën waren van geringe aard en bestonden uit een hypertrophie van de media met geringe vernauwing van het lumen. Deze veranderingen waren wellicht in staat de geringe pulmonale hypertensie te verklaren in de gevallen nos. 5 en 15, terwijl zij nog geen aanleiding hadden gegeven tot een duidelijke verhoging van de pulmonale druk in het geval no. 4. Bij deze drie patiënten werd de open ductus arteriosus onderbonden en de patiënten zijn verder goed gebleven. Hieruit menen wij dus te mogen besluiten, dat er in deze drie gevallen geen sprake kan zijn van een primaire vaatafwijking in de longen, die samen voorkwam met een open ductus Botalli.

Wij hebben bij ons onderzoek van de longarteriën van normale kinderen, zoals door ons is medegedeeld in hoofdstuk III, een andere structuur van de longarteriën gevonden dan door Edwards (1950) is beschreven. In tegenstelling tot Edwards vonden wij reeds bij een kind van 1 dag oud, dat het lumen der middelgrote en kleine longarteriën wijd was, terwijl de media naar verhouding tot de diameter van het lumen niet dik was. Doch het opvallende van deze arteriën was een dikke adventitia bestaande uit een compact bindweefsel. De dikte van de media nam toe bij een kind van 3 dagen oud om bij een kind van 3½ j. een dikte te bereiken, die niet meer verschilde van die van een volwassene. De adventitia nam ook af in dikte en werd dunner, terwijl het compacte bindweefsel, waaruit zij bestond, overgegaan was tot losmazig bindweefsel. Het lumen van deze arteriën was dan ook wijder geworden. Op grond van ons onderzoek menen wij dan ook het persisteren van de foetale hypertensie op grond van de "carry over from fetal life"-structuur der longarteriën volgens Edwards, niet te kunnen toepassen voor de verklaring van de door ons gevonden afwijkingen der longarteriën in onze gevallen.

De mogelijkheid blijft over, dat de longarteriën van deze 3 patiënten (nos. 4, 5 en 15) hebben gereageerd op een vergrote longdoorstroming met een media-hypertrophie. In dit verband valt dan op, dat de patiënten nos. 1 en 2, die eveneens een vergrote longcirculatie hadden en bovendien ouder waren, geen wandveranderingen der longarteriën toonden. Dit noodzaakt ons in de ge-

noemde gevallen nos. 4, 5 en 15 aan te nemen, dat er vermoedelijk nog andere factoren zijn, die van invloed zijn op het al of niet reageren der pulmonale arteriën op een vergrote longcirculatie. Dit zou dan ook kunnen verklaren waarom niet in alle gevallen van een open ductus Botalli wandveranderingen der longarteriën voorkomen. Omtrent de aard van de bedoelde factoren kunnen wij geen inlichtingen geven. Eerst een onderzoek van een groter materiaal zal wellicht hieromtrent enig inzicht kunnen verschaffen.

Voor het geval no. 6, dat een vrouw betrof van 26 j. met veranderingen van de longarteriën, kunnen wij met toepassing van dezelfde redenering als voor de gevallen nos. 4, 5 en 15 besluiten, dat de veranderingen in dit geval ook zeer waarschijnlijk moeten worden toegeschreven aan een vergrote longdoorstroming. Daar de gevonden veranderingen bij deze patiënte van iets sterkere graad waren dan in de reeds genoemde gevallen, heeft in dit geval mogelijk de leeftijd van deze patiënte een rol gespeeld.

Uit het feit, dat bij deze veel oudere patiënte naast media-hypertrophie ook intima-verdikking was gevonden, terwijl in de gevallen nos. 4, 5 en 15, die kinderen betroffen ,alleen media-hypertrophie was vastgesteld, zou men wellicht kunnen concluderen, dat de eerste reactie der longarteriën op een vergrote longcirculatie bestaat in een media-hypertrophie. Dit zou dan de uitdrukking zijn van een verhoogde functie. Deze media-hypertrophie geeft dan aanleiding tot een verhoogde pulmonale druk, die wanneer deze lang genoeg bestaat, oorzaak zou kunnen zijn van de veranderingen der intima van deze arteriën. In hoever deze zienswijze juist is, zal een nader uitgebeider onderzoek moeten uitmaken.

Het geval no. 16, dat een meisje van 4 j. oud betrof, is merkwaardig. Wij hebben reeds boven de mening geopperd, dat er in dit geval mogelijk een primaire aandoening der longarteriën bestond, die geen verband hield met de vergrote longcirculatie [1]). Het letaal verloop in vier jaren in dit geval, waarbij de patiënte gedurende haar laatste levensjaar cyanotisch werd en de ernst en

[1]) Als andere mogelijkheid kan worden overwogen een primaire hypertensie door spastische vernauwing der kleine longarteriën, die eerst in een later stadium tot anatomische veranderingen aanleiding geeft (Denolin, Lequime en Segers, 1952, Dresdale, Schultz en Michton, 1951, Schmidt, 1953).

de bijzondere aard der gevonden veranderingen van de longarteriën zijn voor ons aanleiding om te veronderstellen, dat deze veranderingen niet het gevolg waren van een vergrote longdoorstroming, die slechts drie jaren bestond, maar op een primaire aandoening der longarteriën berustten. Dat deze wandveranderingen in de longarteriën voorkomen is reeds lang bekend. In ons eigen patiëntenmateriaal van de laatste jaren zijn twee gevallen waargenomen, waarbij op grond van de autoptische bevindingen een dergelijke primaire stoornis der longarteriën als doodsoorzaak moest worden aangenomen.

Het betrof de volgende twee gevallen.

1. Meisje van 1½ j. (Kinderkliniek, Academisch Ziekenhuis Leiden, Reg. no. 1756/51—52). Deze patiënte had in rust een geringe cyanose, die verergerde bij huilen. Er waren geen insufficiëntie-verschijnselen van het hart. Zij had een huidaandoening, die door de dermatoloog werd geduid als de incontinentia pigmenti van Siemens-Bloch (Siemens, 1929, Doornink, 1950). Bij hartcatheterisatie werd een sterk verhoogde druk in de rechter ventrikel gevonden (110/10 mm Hg). De arteriële bloeddruk aan de arm opgenomen was 95/60 mm Hg. De arteriële zuurstofverzadiging in rust bedroeg 77 %. De A. pulmonalis werd niet bereikt. Wel werd het linker atrium gesondeerd. De klinische diagnose werd gesteld op een pulmonaalstenose, waarbij de mogelijkheid van een atriumseptum-defect werd overwogen. Na proefthoracotomie, waarbij bleek, dat er geen pulmonaalstenose bestond, succombeerde de patiënte. Bij anatomisch onderzoek werd behoudens een hypertrophie van de rechter ventrikel geen congenitale of andere hartafwijking gevonden. Toen uit het onderzoek op het Leidse laboratorium voor Pathologische Anatomie bleek, dat er veranderingen van de longarteriën waren, was men zo vriendelijk ons enige preparaten af te staan. Wij vonden in de kleine longarteriën, hypertrophie van de media en in sommige van deze vaten ook proliferatie van de intima. Het lumen der genoemde arteriën was gering tot matig vernauwd. Alhoewel bij deze patiënte de A. pulmonalis bij de hartcatheterisatie niet was gesondeerd, mogen wij op grond van de hoge druk in de rechter ventrikel en het ont-

breken van een pulmonaalstenose besluiten, dat er een pulmonale hypertensie heeft bestaan.

2. Meisje van 15 j. (Interne kliniek, Academisch Ziekenhuis Leiden, Reg. no. 466/1947).

Patiënte is opgenomen met verschijnselen van insufficiëntie van de rechter ventrikel. Er bestond cyanose. Het electrocardiogram liet een rechtsoverwegen zien en bij röntgenologisch onderzoek werd een cor bovinum gevonden met een prominerende pulmonaalboog. De cyanose zou sinds het 10e jaar van de patiënte hebben bestaan, waarbij zich later kortademigheid voegde. De patiënte succombeerde 24 uren na opname. De klinische diagnose werd gesteld op een congenitaal vitium cordis met insufficiëntie van de rechter ventrikel. Bij autopsie werd geen organisch hartgebrek vastgesteld. Bij microscopisch onderzoek werd de diagnose gesteld op een thrombo-endarteriitis obliterans pulmonalis. Dit geval werd reeds eerder beschreven (Schillings, 1948).

Op grond van het electrocardiogram en het röntgenologisch onderzoek tezamen met de autoptische vondst van een hypertrophie van de rechter ventrikel moet dus in dit geval worden aangenomen, dat er een pulmonale hypertensie had bestaan.

Merkwaardig is dus, dat in deze gevallen met pulmonale hypertensie, doch zonder enige hart- of vaatafwijking, veranderingen van de longvaten werden gevonden, die als oorzaak der pulmonale hypertensie moeten worden beschouwd. Dat zulke processen ook wel eens bij een open ductus arteriosus zullen worden aangetroffen, is begrijpelijk. Naar onze mening is het beschreven geval no. 16 en mogelijk ook het geval no. 3 hiervan een voorbeeld [1]).

---

[1]) Na het afsluiten van ons onderzoek zijn wij nog in de gelegenheid geweest een longbiopsie te bestuderen, waarvan de veranderingen der longarteriën geen overeenkomst tonen met de tot dusver door ons waargenomen veranderingen van longarteriën in gevallen van een open ductus Botalli. Het betrof een meisje van ongeveer 2 j. oud (Kinderkliniek, Academisch Ziekenhuis Leiden, Reg. no. 1278/1953). Zij had geen cyanose. Bij hartcatheterisatie kon vanuit de A. pulmonalis de aorta via een open ductus arteriosus worden gesondeerd. De druk in de A. pulmonalis, aorta en de ductus Botalli bedroeg resp. 60/35, 72/35 en 65/30 mm Hg. De arteriële zuurstofverzadiging in de aorta descendens was normaal (96.5 %). De absolute grootte van de longcirculatie kon niet worden uitgerekend, doch zij was vergroot en bedroeg 1.26 maal de lichaamscirculatie. De klinische diagnose werd gesteld op een open ductus Botalli met pulmonale hyper-

Over de aard van deze processen en hun oorzaak tasten wij vooralsnog in het duister. Echter is de kennis van deze processen in klinisch opzicht van groot belang. Immers in ons geval no. 16 zal dus eerder gesproken moeten worden van een aparte vorm van de open ductus Botalli dan van een laat stadium van deze afwijking. Klinisch leert dit geval ons, dat cyanose op jeugdige leeftijd bij een open ductus Botalli zeer waarschijnlijk wijst op een primaire en vermoedelijk irreversibele aandoening der longvaten of op een combinatie met een andere hartafwijking, zodat in dergelijke gevallen een contra-indicatie zou kunnen bestaan tegen de onderbinding van de open ductus arteriosus.

Tenslotte komen wij aan de voor de kliniek zeer belangrijke vraag of de wandveranderingen der pulmonale arteriën bij sommige gevallen van een open ductus Botalli reversibel zijn. Dit zal zeker afhangen van het aetiologische moment van deze veranderingen. Indien inderdaad sommige gevallen van open ductus Botalli zouden voorkomen met een van de vergrote longcirculatie onafhankelijke afwijking der pulmonale arteriën, dan is het duidelijk, dat de onderbinding van de open ductus arteriosus op dit proces geen of

tensie. De ductus bleek bij thoracotomie een wijd lumen te hebben. In de preparaten van de lingula van de long (micro-serie no. 1119) vonden wij naast normale arteriën een middelgrote longarterie, waarin zich een eigenaardig vormsel bevond. De media, lamina elastica interna en adventitia van het bedoelde vat zijn normaal. Nagenoeg centraal ligt in deze arterie een onregelmatig gevormd, uit tamelijk celrijk bindweefsel bestaand en door endotheel bedekt vormsel, dat op enkele plaatsen vastzit aan de intima van de arterie. In de preparaten met specifieke kleuring van het elastische weefsel zijn in het vormsel duidelijk elastische vezels te zien, die grillig door elkaar lopen en geen duidelijke samenhang bezitten met de lamina elastica interna van de arterie. Het lumen van de arterie is grotendeels afgesloten. De celmassa was in ongeveer 82 opeenvolgende coupes te vinden, zodat zij zich over een afstand van circa 820 micron in het vat uitstrekte. Vorm en bouw zijn niet die van een thrombus, hetzij vers of georganiseerd. De aard van de gevonden afwijking is ons niet duidelijk. Wellicht is zij te rekenen tot een afzonderlijke aandoening van de longarterie vergelijkbaar met het geval no. 16. In ieder geval hebben wij niet te maken met veranderingen van de longarteriën, zoals wij die bij een open ductus Botalli beschouwd hebben als reactie op een vergrote long doorstroming.

Is in dit geval werkelijk de primaire afwijking in de longarteriën de oorzaak van de pulmonale hypertensie, dan is het zeer belangwekkend, de patiënte na de verrichte operatie verder te volgen, teneinde eventueel voortschrijden van het proces en de invloed hiervan op de pulmonale druk te kunnen vaststellen.

nauwelijks enige invloed zal uitoefenen. Indien echter de genoemde veranderingen het resultaat zijn van de langdurig bestaande vergrote longcirculatie dan is het denkbaar, dat na opheffing van de abnormale haemodynamische verhoudingen in de longcirculatie, een gehele af gedeeltelijke teruggang van deze anatomische wandveranderingen der longarteriën kan plaats vinden, tenzij de factor of factoren, die wij in de gevallen nos. 4 en 5 mogelijk hebben geacht, ook werkzaam zouden zijn bij een normale pulmonale circulatie.

In ons klinisch materiaal zijn er patiënten met een open ductus Botalli, bij wie na onderbinding van de open ductus arteriosus, de vóór de thoracotomie bestaande pulmonale hypertensie geheel of gedeeltelijk is opgeheven. Dit steunt ook de boven door ons naar voren gebrachte opvatting, dat de wandveranderingen der longarteriën althans in sommige gevallen van open ductus Botalli, direct of indirect verband houden met een langdurig bestaande verhoogde longcirculatie.

De door ons bedoelde patiënten zijn de volgende:

1. Vrouw van 32 j. (Interne kliniek, Academisch Ziekenhuis Leiden, Reg. no. 1154/1951).
   Klinische diagnose: open ductus Botalli met pulmonale hypertensie (62/58 mm Hg).
   De open ductus arteriosus werd bij thoracotomie bevestigd.
   Longcirculatie: 7.1 L/min.M^2 of 2 maal de lichaamscirculatie.
   Enige weken na de thoracotomie bleek bij hartcatheterisatie de pulmonale druk te zijn gedaald tot 32/10 mm Hg.

2. Jongen van 4 j. (Kinderkliniek, Academisch Ziekenhuis Leiden, Reg. no. 850/51—52).
   Klinische diagnose: open ductus Botalli met pulmonale hypertensie (65/35 mm Hg).
   De open ductus Botalli werd bij thoracotomie bevestigd.
   Longcirculatie: 1.2 maal de lichaamscirculatie.
   Ongeveer 10 maanden na de onderbinding van de open ductus arteriosus werd bij hartcatheterisatie een normale pulmonale druk van 20/5 mm Hg gevonden.

3. Meisje van 5 j. (Kinderkliniek, Academisch Ziekenhuis Leiden, Reg. no. 943/50—51).
Klinische diagnose: open ductus Botalli met pulmonale hypertensie (55/40 mm Hg).
De open ductus arteriosus werd bij thoracotomie bevestigd.
Longcirculatie: 6.5 maal de lichaamscirculatie.
Ongeveer 9 maanden na de thoracotomie bleek bij hartcatheterisatie, dat de pulmonale druk normaal was geworden en 20/10 mm Hg bedroeg.

3. Atriumseptum-defect.

Bij 8 patiënten (nos. 20 t/m 27) met een atriumseptum-defect deden wij een onderzoek naar de toestand van de pulmonale arteriën. In 3 gevallen (nos. 20 t/m 22) kwam het atriumseptum-defect geïsoleerd voor en in de 5 andere gevallen was dit gecombineerd met een functionele truncus arteriosus in geval no. 23, een ventrikelseptum-defect in geval no. 24, een persisterende vena cava superior sinistra in geval no. 25, een open ductus Botalli in geval no. 26 en een drainage van alle venae pulmonales in de sinus coronarius in geval no. 27.

De leeftijd van deze patiënten varieerde van 4 dagen (no. 23) tot 23 j. (nos. 20 en 21).

Van deze 8 patiënten is hartcatheterisatie verricht in 2 gevallen (nos. 20 en 21). In het geval no. 20 vond dit plaats op de afdeling voor Cardiologie van het Academisch Ziekenhuis te Leiden, terwijl in geval no. 21 dit elders geschiedde. Van het geval no. 20 kon de grootte van de longcirculatie worden uitgerekend. De andere 6 patiënten zijn slechts gedurende korte tijd in observatie geweest of waren zeer jonge kinderen, zodat hartcatheterisatie niet kon worden gedaan.

De prae-operatieve diagnose in de gevallen nos. 20 en 21 werden zowel door thoracotomie als door autopsie bevestigd.

Veranderingen van de wand der longarteriën vonden wij bij 7 (nos. 20 t/m 22, 24 t/m 27) van de 8 onderzochte patiënten. In alle gevallen bestonden deze veranderingen uit media-hypertrophie van de middelgrote en kleine longarteriën, terwijl bovendien in de gevallen nos. 21 en 24 ook intima-proliferatie werd gezien, waar-

door vooral in het geval no. 21 sterke vernauwing van het lumen der aangedane arteriën werd veroorzaakt en in sommige der vaten zelfs obliteratie van het lumen.

Een vergelijking van de klinische gegevens met de door ons gevonden afwijkingen der longarteriën in de gevallen nos. 20 en 21 brengt enkele merkwaardige feiten aan het licht, die een aanwijzing kunnen zijn voor de oorzaak der veranderingen van de longarteriën in deze twee gevallen. Beide patiënten waren van dezelfde leeftijd (23 j.), doch van verschillend geslacht. Patiënt no. 20 was een man en patiënte no. 21 was een vrouw. In het geval no. 20 was er klinisch geen cyanose. De longcirculatie was in dit geval groot en bedroeg 25 L/min.M^2 (39 L/min.) of 4.6 maal de lichaamscirculatie, terwijl de pulmonale druk iets aan de hoge kant was (38/10 mm Hg). De berekende weerstand in de periphere longvaten was normaal en bedroeg 23 dynes. sec. cm^{-5}. Bij thoracotomie en bij autopsie bleek het defect van het septum atriorum groot te zijn. De veranderingen der longarteriën bestonden uit een hypertrophie van de media met geringe tot matige vernauwing van het lumen van deze vaten. Intima-veranderingen vonden wij niet.

In tegenstelling tot dit geval was bij patiënte no. 21 cyanose vastgesteld op haar 18e jaar. Op grond van dit klinische symptoom kon dus worden aangenomen, dat de longcirculatie bij deze patiënte na haar 18e jaar zeker kleiner zal zijn geweest dan de lichaamscirculatie, terwijl vóór het 18e jaar het omgekeerde wel het geval zal zijn geweest. Er bestond een sterke pulmonale druk van 165/70 mm Hg. Zowel bij thoracotomie als bij autopsie bleek het atriumseptum-defect klein te zijn. De door ons gevonden veranderingen der longarteriën waren van ernstiger aard dan in het geval no. 20. Zij bestonden uit een sterke media-hypertrophie van de middelgrote en kleine longarteriën. In vele van deze arteriën werd ook intima-proliferatie gevonden. Het lumen van de aangedane vaten was sterk vernauwd en in sommige kleine longarteriën totaal geobliteereerd. Naast deze arteriën met de genoemde afwijkingen werden ook normale vaten gezien. Ontstekingsverschijnselen werden niet gezien.

De klinisch-haemodynamische en anatomische verschillen in deze twee gevallen maken het zeer waarschijnlijk, dat de oorzaak van

de veranderingen der longarteriën in beide gevallen een andere is geweest. In het geval no. 20 bestond er een buitengewoon grote longcirculatie, hetgeen begrijpelijk is uit de grootte van het defect van het septum atriorum. De veranderingen waren vermoedelijk te wijten aan een reactie van de longarteriën op een vergrote longdoorstroming, waarbij de leeftijd van de patiënt een rol heeft gespeeld. Het ontbreken van een pulmonale hypertensie sluit uiteraard een persisteren van een foetale pulmonale hypertensie uit en daarmede de mogelijkheid van een voortbestaan van de foetale structuur der longarteriën.

In het geval no. 21 was er een klein defect in het atriumseptum, zodat op grond hiervan aannemelijk was, dat de longcirculatie, althans tot het 18e jaar niet bijzonder groot zal zijn geweest en na het 18e jaar, toen de patiënte cyanotisch werd, de longcirculatie zeer waarschijnlijk kleiner werd dan de lichaamscirculatie. De in dit geval door ons gevonden veranderingen der longarteriën verschilden van die van het geval no. 20 en van die bij de open ductus Botalli (nos. 4, 5 en 15), waarbij een vergrote longcirculatie als oorzaak was aangenomen, zodat wij in het geval no. 21 de vergrote longdoorstroming niet als oorzaak zien voor de gevonden veranderingen. In hoeverre in dit geval een foetale hypertensie heeft gepersisteerd en op grond daarvan de gevonden veranderingen der longarteriën verklaard zouden kunnen worden ,valt uiteraard achteraf niet meer uit te maken. Anderzijds is het ook niet uit te sluiten, dat er in dit geval sprake was van een primaire aandoening der longarteriën, die onfahankelijk van de vergrote longcirculatie samentrof met een atriumseptum-defect, zoals dit waarschijnlijk het geval was bij de patiënte no. 16 met een open ductus Botalli.

In de gevallen nos. 22 en 24 t/m 27 waren het kinderen, die niet zijn gecatheteriseerd en waarvan dus geen inlichtingen zijn omtrent de pulmonale druk en de absolute grootte van de longcirculatie. In de meeste van deze gevallen zijn ook de klinische gegevens onvoldoende, omdat deze patiënten òf slechts gedurende een korte periode zijn opgenomen geweest in het ziekenhuis òf in het geheel niet.

In de gevallen nos. 22, 24 en 26 bestond er sinds de geboorte cyanose. In het geval no. 24 was er een arteriële onderverzadiging

van 64 % bij huilen, die na 4 minuten zuurstof-ademen tot slechts 84 % steeg.

De veranderingen der longarteriën bestonden in al de genoemde gevallen (nos. 22, 24 t/m 27) uit hypertrophie van de media der middelgrote en kleine longarteriën met geringe vernauwing van het lumen van deze vaten. Bovendien werd in het geval no. 24 ook intima-proliferatie van de genoemde longarteriën gevonden. In hoeverre in de gevallen, waarbij een media-hypertrophie werd gevonden, sprake kon zijn van een foetale wandstructuur der longarteriën volgens Edwards konden wij niet met zekerheid uitmaken.

Op grond van de cyanose en van de gevonden vaatafwijkingen in de gevallen nos. 22, 24 en 26 was het zeer waarschijnlijk, dat er in deze gevallen een pulmonale hypertensie bestond met omkering van de stroomrichting van het bloed. Waardoor de weerstand in de periphere longvaten zodanig was verhoogd, dat deze omkering plaats vond is ons niet duidelijk, daar de gevonden veranderingen der longarteriën niet sterk genoeg leken om een dergelijke weerstandsverhoging te verklaren. Wegens het ontbreken van voldoende gegevens voor vergelijking moeten wij in deze gevallen in het midden laten, welk causaal verband heeft bestaan tussen de pulmonale hypertensie en de gevonden afwijkingen der longarteriën.

De gevallen nos. 25 en 27 waren kinderen van resp. 3 maanden en 1 jaar oud, die geen cyanose hadden. In de middelgrote en kleine longarteriën van deze patiënten vonden wij in het geval no. 25 een geringe en in het geval no. 27 duidelijke media-verdikking. Uit het ontbreken van cyanose moeten wij wel aannemen, dat in deze twee gevallen de longcirculatie groter was dan de lichaamscirculatie. Het vormen van een oordeel over de oorzaak van de gevonden veranderingen der longarteriën in deze gevallen is moeilijk, omdat wij niet beschikken over de nodige klinisch-haemodynamische gegevens.

Epicrise.

Van de 8 patiënten met een atriumseptum-defect, hetzij geïsoleerd of gecombineerd met een andere hart- of vaatafwijking, werden

veranderingen der longarteriën in 7 gevallen gevonden. In 3 van deze gevallen was het atriumseptum-defect geïsoleerd, in 1 geval was het gecombineerd met een ventrikelseptum-defect, in 1 geval met een persisterende vena cava superior sinistra, in 1 geval met een open ductus Botalli en in 1 geval met een drainage van alle venae pulmonales in de sinus coronarius.

Van deze 8 patiënten waren 2 gecatheteriseerd. In het ene geval was er geen cyanose, de longcirculatie was groot, de pulmonale druk was iets aan de hoge kant (38/10 mm Hg) en het defect van het septum atriorum was groot. De veranderingen van de longarteriën bestonden uit een media-hypertrophie van de middelgrote en kleine longarteriën. De oorzaak van deze veranderingen was zeer waarschijnlijk de vergrote longdoorstroming. In het andere geval was er cyanose sinds het 18e jaar van de patiënte, de pulmonale druk was sterk verhoogd (165/70 mm Hg) en het defect van het septum atriorum was klein. De veranderingen der longarteriën bestonden uit media-hypertrophie en intima-proliferatie van de middelgrote en kleine longarteriën met vernauwing en obliteratie van het lumen der aangedane arteriën. De oorzaak van deze veranderingen was ons niet duidelijk.

Het ontbreken van voldoende klinische en haemodynamische gegevens in de andere gevallen, waarbij veranderingen der longarteriën zijn gevonden, maakt het ons moeilijk een oordeel te vormen omtrent de oorzaak van deze veranderingen.

4. Ventrikelseptum-defect.

Wij onderzochten de longpreparaten van 6 patiënten (nos. 28 t/m 33) met een ventrikelseptum-defect op het al of niet voorkomen van afwijkingen van de pulmonale arteriën. In 5 gevallen (nos. 28, 29, 31, 32 en 33) was het ventrikelseptum-defect geïsoleerd en in het geval no. 30 was het gecombineerd met een persisterend mesocardium anterius en uitstulping van de linker ventrikel in de voorste buikwand (Snellen, Dankmeijer, Bruins en Collister, 1952). Het geval no. 33 betrof een prematuur geboren kind, waarbij naast een ventrikelseptum-defect ook nog werden gevonden een open ductus Botalli en een open foramen

ovale. Daar het een prematuur geboren kind was, hebben wij de open ductus arteriosus en het open foramen ovale niet als abnormale complicaties beschouwd.

De leeftijd van de genoemde patiënten varieerde van 4 dagen (no. 33) tot 29 j. (no. 28).

Van de genoemde 6 patiënten zijn 3 (nos. 28, 29 en 30) gecatheteriseerd op de afdeling voor Cardiologie van het Academisch Ziekenhuis te Leiden. In het geval no. 30 werd de A. pulmonalis niet gesondeerd.

Thoracotomie werd verricht bij 2 (nos. 28 en 29) van de onderzochte patiënten op de afdeling Thorax-chirurgie van het Academisch Ziekenhuis te Leiden. De prae-operatieve diagnose van de patiënte no. 28 was ventrikelseptum-defect, waarbij de mogelijkheid van een complex van Eisenmenger werd overwogen. Bij thoracotomie werd alleen een ventrikelseptum-defect gevonden, dat bij autopsie werd bevestigd. In het geval no. 29 was de praeoperatieve diagnose een open ductus Botalli, doch bij autopsie werd een ventrikelseptum-defect vastgesteld.

Wandveranderingen der pulmonale arteriën vonden wij bij 4 (nos. 28, 30, 31 en 32) van de 6 onderzochte patiënten. In 3 gevallen (nos. 28, 30 en 32) waren deze veranderingen duidelijk en in geval no. 31 gering.

In het geval no. 28, dat een vrouw van 29 j. betrof, vonden wij media-hypertrophie en intima-verdikking van de longarteriën, die in sommige gevallen aanleiding gaven tot obliteratie van het lumen van de middelgrote en kleine longarteriën en in andere gevallen alleen een vernauwing van het lumen veroorzaakten. Vanaf haar jeugd zou deze patiënte cyanotisch zijn geweest. De pulmonale druk bleek bij hartcatheterisatie sterk verhoogd te zijn en bedroeg 134/80 mm Hg. De druk in de rechter ventrikel was 134/0 mm Hg en in de A. brachialis 110/67 mm Hg (intra-arterieel gemeten). De arteriële zuurstofverzadiging van het bloed van de rechter ventrikel bedroeg 66.7 % en van het bloed van de A. brachialis 84.5—85.5 %. Uit deze waarnemingen blijkt het duidelijk, dat er een omkering van de richting van de bloedstroom moet zijn geweest, die, gelet op de sinds de jeugd bestaande cyanose, al heel vroeg moet zijn ontstaan, m. a. w. dat al in de jeugd een hoge weerstand

in de periphere longvaten bestond. Er moet dus ook al vroeg een pulmonale hypertensie hebben bestaan en ook dus reeds vroeg veranderingen der longarteriën.

De veranderingen der longarteriën, die wij in dit geval vonden, toonden veel overeenkomst met die in het geval no. 6 met een open ductus Botalli. Alhoewel in het geval no. 28 aangenomen moet worden, dat er vroegtijdig een omkering van de bloedstroomrichting moet hebben plaats gevonden, bestaat de mogelijkheid, dat de longarteriën in dit geval vroeg hebben gereageerd op een vergrote longdoorstroming, die korte tijd bestond. Evenals in de gevallen nos. 4 en 5 met een open ductus Botalli zouden ook in dit geval bepaalde factoren, die wij niet kennen, vermoedelijk een vroegtijdige reactie der longarteriën hebben veroorzaakt.

Het geval no. 29 was een jongen van 11 maanden oud met een ventrikelseptum-defect en vergrote longcirculatie en geringe pulmonale hypertensie (45/20 mm Hg). De longcirculatie was 1½ maal de lichaamscirculatie. In de longarteriën vonden wij geen veranderingen. Er was dus zeer waarschijnlijk geen verhoogde weerstand in de periphere longvaten. De geringe verhoging van de pulmonale druk in dit geval kan zeer waarschijnlijk in verband gebracht worden met de vergrote longcirculatie.

Een persisteren van de foetale hypertensie is niet waarschijnlijk, omdat wij normale longarteriën vonden en geen arteriën met de door Edwards beschreven structuur van de wand.

In het geval no. 30, dat een kind betrof met een persisterend mesocardium anterius en uitstulping van de linker ventrikel in de voorste buikwand en ventrikelseptum-defect, kon bij de hartcatheterisatie de A. pulmonalis niet bereikt worden. In de rechter ventrikel heerste een hoge druk (ongeveer 120/20 mm Hg). Er was geen pulmonaalstenose. Op grond van deze waarnemingen moet dus worden aangenomen, dat er een pulmonale hypertensie bestond. De middelgrote en kleine longarteriën van deze patiënt van 5 maanden oud lieten duidelijke hypertrophie van de media zien met geringe vernauwing van het lumen van deze vaten. De patiënt was niet cyanotisch en op grond hiervan mag dus wel worden aangenomen, dat de longcirculatie groter was dan de lichaamscirculatie. De gevonden veranderingen der longarteriën leken ons

niet zo sterk om de gevonden pulmonale hypertensie te kunnen verklaren. Het ontbreken van voldoende haemodynamische gegevens in dit geval, maakt het voor ons uiterst moeilijk een oordeel te vormen over de oorzaak van de sterk verhoogde pulmonale druk.

In de gevallen nos. 31 en 32, waarbij ook veranderingen der longarteriën zijn gevonden, ontbreken haemodynamische gegevens en de klinische gegevens zijn onvoldoende, zodat wij omtrent de veranderingen in deze gevallen geen veronderstelling wagen te geven.

Epicirse.

Bij 4 van de 6 patiënten met een ventrikelseptum-defect vonden wij veranderingen der longarteriën. In 1 van deze gevallen was het ventrikelseptum-defect gecombineerd met een persisterend mesocardium anterius en een uitstulping van de linker ventrikel in de voorste buikwand. De veranderingen bestonden uit hypertrophie van de media met geringe tot matige vernauwing van het lumen der aangedane arteriën. In 1 geval werd bovendien intima-proliferatie gevonden en het lumen van de aangedane kleine longarteriën was in een aantal gevallen geobliterееrd. De oorzaak van de veranderingen in dit geval is vermoedelijk te zoeken in een vergrote longdoorstroming, die korte tijd heeft geduurd, daar de patiënte al vroeg in de jeugd cyanotisch werd.

In een ander geval was er een geringe pulmonale hypertensie zonder veranderingen van de wand der longarteriën. Wellicht is deze in geringe mate verhoogde pulmonale druk te verklaren uit de vergrote longcirculatie.

In de andere gevallen, waarbij veranderingen der longarteriën zijn gevonden, waren de klinisch-haemodynamische gegevens onvoldoende om een oordeel te kunnen vormen omtrent de oorzaak van deze veranderingen.

Evenals bij het atriumseptum-defect vonden wij bij het ventrikelseptum-defect een frequenter en op jeugdiger leeftijd voorkomen van veranderingen der longarteriën.

5. Septum aorto-pulmonale-defect.

Het septum aorto-pulmonale-defect kunnen wij anatomisch en klinisch-haemodynamisch gelijkstellen met de open ductus Botalli. In beide gevallen bestaat er een communicatie tussen de aorta en de A. pulmonalis, die in het geval van het septum aorto-pulmonale-defect een meer onmiddellijke is dan bij de open ductus arteriosus.

Wij zijn in de gelegenheid geweest om de longarteriën van een geval van deze weinig voorkomende vaatafwijking te onderzoeken.

Het betrof een patiënt van 7 j. oud, bij wie de genoemde diagnose elders door hartcatheterisatie is vastgesteld. De pulmonale druk was verhoogd en bedroeg 92/62 mm Hg. De druk in de aorta was 105/60 mm Hg. De grootte van de longcirculatie kon niet worden bepaald wegens onvoldoende gegevens.

Bij thoracotomie werd de prae-operatieve diagnose bevestigd. Het defect bleek groot te zijn. Hieruit kunnen wij met grote waarschijnlijkheid aannemen, dat de longcirculatie groot was.

Wij vonden in de middelgrote en kleine longarteriën van deze patiënt media-hypertrophie met geringe tot matige vernauwing van het lumen van deze vaten.

De door ons in dit geval gevonden afwijkingen der longarteriën komen overeen met die in de gevallen van een open ductus Botalli (nos. 4 en 5), die ook kinderen waren. De overeenkomst tussen het septum aorto-pulmonale-defect en de open ductus Botalli maakt het zeer waarschijnlijk, dat ook in dit geval de gevonden veranderingen werden veroorzaakt door de vergrote longdoorstroming.

6. Geopereerd geval van tetralogie van Fallot.

Het geval no. 38 willen wij nog aan een korte bespreking onderwerpen. Het kan beschouwd worden als een kunstmatige open ductus Botalli.

Het betrof een jongen van 10 j. oud, bij wie de diagnose was gesteld op een tetralogie van Fallot. Op zijn 6e jaar werd bij deze patiënt een anastomose volgens Blalock aangelegd tussen de A. subclavia sinistra en de A. pulmonalis. Omdat geen duidelijke verbetering was ingetreden na deze operatie, werd opnieuw in 1952

aan de rechter kant een anastomose aangelegd tussen de A. subclavia dextra en de A. pulmonalis. Enkele maanden na deze tweede thoracotomie overleed de patiënt aan een decompensatio cordis.

Wij vonden in de longarteriën van de lingula van deze patiënt geen veranderingen.

Wegens het persisteren van de cyanose na de eerste thoracotomie menen wij te mogen concluderen, dat de longcirculatie niet werd vergroot door de operatie. Het klinische beloop doet echter vermoeden, dat door de tweede thoracotomie wel een vergroting van de longcirculatie plaats vond, die echter maar 4 maanden heeft geduurd. De conclusie, die wij uit deze feiten menen te mogen trekken is, dat gedurende ongeveer 4 maanden bij deze patiënt een kunstmatig gemaakte arteriële longovervulling bestond en dat gedurende deze tijd geen veranderingen zijn ingetreden in de longarteriën van de lingula.

SAMENVATTING.

Het doel van ons onderzoek was na te gaan op welke wijze de middelgrote en kleine longarteriën reageren op een arteriële overvulling van de longen. Als klassieke toestanden, waarbij een dergelijke arteriële longovervulling bestaat, hebben wij onderzocht gevallen van open ductus Botalli, atrium- en ventrikelseptum-defect, terwijl een aantal andere hartafwijkingen, waar een longovervulling kan verwacht worden, mede zijn betrokken in het onderzoek. Hiertoe behoorden een geval van een septum aorto-pulmonale-defect, transpositie van grote vaten, functionele truncus arteriosus en een geval van een geopereerde tetralogie van Fallot.

Voor ons onderzoek is in bijna alle gevallen een stukje uit de lingula van de long gebruikt, dat hetzij bioptisch of postmortaal is verkregen. Deze weefselstukjes zijn in coupes van 10 micron dikte gesneden, die gekleurd werden met haematoxyline-eosine, azan en Weigert's elastine-kleuring.

Om een indruk te krijgen van de structuur van normale longarteriën hebben wij de arteriën van eenzelfde gebied van de long van een aantal patiënten, die aan een andere dan cardio-vasculaire aandoening waren overleden, bestudeerd. Deze patiënten waren resp. 1 dag, 3 dagen, 3½ j., 20 j., 33 j. en 47 j. oud. Bij dit onderzoek van de normale longarteriën bleek, dat bij een kind van 1 dag oud de media van de middelgrote en kleine longarteriën betrekkelijk dun en het lumen vrij wijd was, doch dat de adventitia veel dikker was dan de media en uit compact bindweefsel bestond. Bij een kind van 3 dagen oud bleek de media iets dikker te zijn geworden, het lumen was feitelijk onveranderd gebleven, terwijl de adventitia minder dik is geworden. Bij een kind van 3½ j. oud verschilde de wandstructuur van deze arteriën niet van die van een volwassene. De media was dunner geworden, het lumen wijder en de sterk in dikte afgenomen adventitia bestond nu uit losmazig

bindweefsel. In enkele opzichten verschilden onze waarnemingen van die van Edwards. De genoemde structuur der longarteriën met een dikke uit compact bindweefsel bestaande adventitia met betrekkelijk dunne media en wijd lumen hebben wij genoemd het „infantiele type" van longarteriën. Dit type van arteriën vonden wij terug in de gevallen van zeer jonge kinderen met open ductus Botalli of septumdefect, bij wie geen veranderingen van de longarteriën werden vastgesteld.

Het door ons onderzochte materiaal bestond uit 38 gevallen, als volgt onderverdeeld:

1. *open ductus Botalli,* 19 gevallen, waarvan
   12 geïsoleerd,
   1 geval gecombineerd met een mitralisstenose,
   1 geval gecombineerd met een aortastenose,
   4 gevallen gecombineerd met een coarctatio aortae,
   1 geval gecombineerd met een open foramen ovale.

2. *atriumseptum-defect,* 8 gevallen, waarvan
   3 geïsoleerd,
   1 geval gecombineerd met ventrikelseptum-defect,
   1 geval gecombineerd met vena cava sup. sinistra,
   1 geval gecombineerd met open ductus Botalli,
   1 geval gecombineerd met uitmonding van alle venae pulmonales in de sinus coronarius,
   1 geval gecombineerd met een functionele truncus arteriosus.

3. *ventrikelseptum-defect,* 6 gevallen, waarvan
   5 geïsoleerd,
   1 gecombineerd met een persisterend mesocardium anterius en uitstulping van de linker ventrikel in de voorste buikwand.

4. *transpositie van de grote vaten,* 2 gevallen.

5. *septum aorto-pulmonale-defect,* 1 geval.

6. *functionele truncus arteriosus,* 1 geval.

7. *geopereerd geval van tetralogie van Fallot,* 1 geval.

Op grond van de vraag, of de longcirculatie groter dan wel kleiner dan de lichaamscirculatie was, verdeelden wij de gevallen van *open ductus Botalli* in de volgende groepen:

1a. patiënten met vergrote longcirculatie en normale pulmonale tensie,

1b. patiënten met vergrote longcirculatie met pulmonale hypertensie,

1c. patiënten met vergrote longcirculatie, waarvan de pulmonale tensie niet bekend was, omdat deze patiënten niet waren gecatheteriseerd,

2. patiënten met verkleinde longcirculatie.

Groep 1a.

Tot deze groep behoorden 7 patiënten, waarvan in 5 gevallen de open ductus Botalli geïsoleerd voorkwam, in 1 geval gecombineerd met een aortastenose en in 1 geval gecombineerd met een coarctatio aortae. In alle gevallen was de druk in de A. pulmonalis normaal en de longcirculatie vergroot, nl. 1½ tot 3.3 maal de lichaamscirculatie.

In 5 gevallen werden geen vaatveranderingen waargenomen.

In 1 geval van een kind van 5 j. oud werd media-hypertrophie van de middelgrote en kleine longarteriën gevonden. In een ander geval, bij een volwassene, wekten de veranderingen niet de indruk reacties te zijn van normale longarteriën op een vergrote longdoorstroming, doch deden zij meer denken aan een pathologisch proces der longarteriën.

Groep 1b.

Onder deze groep vielen 6 patiënten, waarvan 1 volwassen vrouw van 26 j. oud. In 2 gevallen kwam de open ductus Botalli geïsoleerd voor, in 1 geval gecombineerd met een mitralisstenose, en in 3 gevallen gecombineerd met een coarctatio aortae.

De pulmonale druk was in alle gevallen verhoogd en bedroeg resp. 45/20, 78/10, 50/40, 100/25 en 65/42 mm Hg. In 1 geval kon

de absolute grootte van de longcirculatie noch de verhouding tot de lichaamscirculatie worden uitgerekend. In de andere gevallen wisselde de grootte van de longcirculatie van 1¼ tot 7 maal de lichaamscirculatie.

Veranderingen der longarteriën werden gevonden in 2 gevallen van geïsoleerde open ductus Botalli, waarvan 1 geval een volwassene was en in 1 geval een open ductus Botalli gecombineerd met een coarctatio aortae bij een kind van 4 j. oud. In de gevallen van de kinderen bestonden deze veranderingen uit een media-hypertrophie van de middelgrote en kleine longarteriën, terwijl in het geval van de volwassene naast de media-hypertrophie ook intima-proliferatie werd gevonden met vernauwing tot obliteratie van het lumen der aangedane arteriën. Wij vragen ons af of in dit laatste geval een betrekkelijk lang bestaande pulmonale hypertensie oorzaak zou kunnen zijn van de gevonden intima-veranderingen.

Groep 1c.

Tot deze groep behoorden 3 kinderen. De grootte van de longcirculatie kon niet worden bepaald, omdat geen hartcatheterisatie was gedaan in deze gevallen. Op grond van het ontbreken van cyanose kon worden aangenomen, dat de longcirculatie groter was dan de lichaamscirculatie. In twee gevallen was de open ductus arteriosus geïsoleerd en in 1 geval was hij gecombineerd met een open foramen ovale.

Veranderingen van de wand der longarteriën werden in deze gevallen niet gevonden.

Groep 2.

Tot deze groep behoorden 3 kinderen van resp. 4 j., 1¼ j. en 6 weken oud. De open ductus Botalli kwam geïsoleerd voor.

Op grond van de cyanose in deze gevallen werd aangenomen, dat de longcirculatie verkleind was.

In twee gevallen werden veranderingen van de longarteriën gevonden. Deze bestonden bij het kind van 6 weken oud uit media-hypertrophie. Bij het kind van 4 j. oud waren de veranderingen van zeer ernstige aard en weken zij af van de afwijkingen, die

wij vonden in de andere gevallen van een open ductus Botalli. Deze veranderingen bestonden uit een sterke media-hyperplasie der middelgrote longarteriën met plaatselijke necrose, gedeeltelijke destructie van de lamina elastica externa en sterke vernauwing tot obliteratie van het lumen der genoemde arteriën. In de kleine longarteriën bestond er alleen een media-hypertrophie, die tot vernauwing van het lumen leidde.

In dit geval is er dus zeer waarschijnlijk sprake van een primaire aandoening der longarteriën, die samentrof met een open ductus Botalli.

De resultaten van ons onderzoek bij de open ductus Botalli geven ons aanleiding tot de volgende gevolgtrekkingen:

1. De open ductus Botalli behoeft zelfs bij volwassenen niet noodzakelijkerwijs een pulmonale hypertensie te veroorzaken. In deze gevallen worden geen veranderingen der longarteriën gevonden. De pulmonale druk blijft dan normaal.

   In een van onze gevallen (no. 3) werden bij een normale pulmonale druk veranderingen van de longarteriën gevonden, die zoals wij reeds eerder beschreven zeer waarschijnlijk niet het gevolg waren van de open ductus Botalli, doch de indruk wekten een pathologisch proces te zijn der longarteriën.

2. Wanneer een open ductus Botalli met een pulmonale hypertensie gepaard gaat bestaan de volgende mogelijkheden:

   a. de pulmonale hypertensie is het gevolg van de vergrote longcirculatie als zodanig. Wij weten uit de onderzoekingen van Hamilton (1951) en Dexter (1950) dat de pulmonale druk gaat stijgen, wanneer de longcirculatie driemaal groter wordt of meer gaat bedragen dan 10 L/min.M^2.

   b. de pulmonale hypertensie is het gevolg van de verhoogde weerstand in de periphere longvaten berustende op veranderingen van de wand der longarteriën, die ontstaan onder invloed van de vergrote longdoorstroming. Ook een gewijzigde doorstroming der longen zoals die voorkomt bij de

mitralisstenose kan dezelfde soort veranderingen der longarteriën veroorzaken (D a n k m e ij e r, 1953).

c. de pulmonale hypertensie vindt haar oorzaak in een bijkomstige hart -of vaatafwijking. Bij een combinatie met een mitralisstenose zoals in ons geval no. 10 is de pulmonale hypertensie te verklaren uit een verhoging van de veneuze druk. In ons geval no. 14 waar een coarctatio aortae samen voorkwam met een open ductus arteriosus bedroeg de longcirculatie 7 maal de lichaamscirculatie. De pulmonale hypertensie (100/25 mm Hg) was in dit geval zeer waarschijnlijk het gevolg van de buitengewoon grote longcirculatie.

d. de pulmonale hypertensie wordt veroorzaakt door primaire aandoeningen der longarteriën, die onafhankelijk zijn van de vergrote longcirculatie en die in sommige gevallen samentreffen met een open ductus Botalli. Wellicht kan de eenmaal bestaande pulmonale hypertensie weer verdere veranderingen van de longarteriën veroorzaken, zodat uiteindelijk het beeld van de ernstige vaatveranderingen, zoals die in het geval no. 16 werden gevonden, ontstaat als een combinatie van primaire en secundaire afwijkingen.

In deze gevallen is de cyanose een vroeg verschijnsel, dat wijst op een omkering van de stroomrichting van het bloed door de open ductus arteriosus en dus indirect op een sterke verhoging van de weerstand in de periphere longvaten. Wanneer reeds in de vroege jeugd een cyanose optreedt bij een open ductus Botalli, dan zal men de mogelijkheid van een primaire aandoening der longarteriën moeten overwegen, die een contra-indicatie zou kunnen zijn tegen een onderbinding van de ductus Botalli.

De door ons gevonden afwijkingen der longarteriën in het geval no. 16 en in de gevallen, beschreven op pagina 73 en 74 en in de voetnoot van pagina 74, die wij beschouwen als primaire aandoening der longarteriën, tonen niet een zelfde anatomisch beeld. In hoeverre deze primaire aandoeningen der longarteriën eenzelfde grondoorzaak hebben, moeten wij in het midden laten.

Atriumseptum-defect.

Van de 8 gevallen met een atriumseptum-defect, waarvan drie gevallen geïsoleerd voorkwamen, 1 geval gecombineerd met een functionele truncus arteriosus, 1 geval gecombineerd met een ventrikelseptum-defect, 1 geval met een persisterende vena cava superior sinistra, 1 geval met een open ductus arteriosus en 1 geval met een drainage van alle venae pulmonales in de sinus coronarius, vonden wij veranderingen der longarteriën in de 3 geisoleerde gevallen en in 4 van de gecombineerde gevallen van deze aangeboren hartafwijking.

In 1 geval van een geïsoleerd atriumseptum-defect met een pulmonale druk van 38/10 mm Hg en een longcirculatie, die 4.6 maal de lichaamscirculatie of 25 L/min.M^2 (30 L/min.) bedroeg en een normale weerstand in de periphere longvaten van 23 dynes. sec. cm^{-5} met een groot defect in het septum atriorum, vonden wij in de middelgrote en kleine longarteriën verdikking van de media met geringe tot matige vernauwing van het lumen van deze vaten. Deze veranderingen waren zeer waarschijnlijk het gevolg van de lang bestaande vergrote longdoorstroming.

In een tweede geval, eveneens met een geïsoleerd atriumseptum-defect, bestond een sterke pulmonale hypertensie (165/70 mm Hg). Cyanose was bij deze patiënte op haar 18e jaar opgemerkt. Het defect van het septum atriorum bleek bij autopsie klein te zijn. De veranderingen der longarteriën bestonden uit hypertrophie van de media en intima-proliferatie, waardoor het lumen der aangedane longarteriën was vernauwd en in sommige gevallen geoblitereerd. Op grond van de cyanose moet worden aangenomen, dat de longcirculatie na het 18e jaar kleiner was dan de lichaamscirculatie. De sterke veranderingen der longarteriën in dit geval zijn niet goed te verklaren door een vergrote longdoorstroming.

In de andere gevallen durven wij geen verklaring te geven omtrent de oorzaak der gevonden afwijkingen van de longarteriën, omdat onvoldoende klinische en haemodynamische gegevens ons ter beschikking staan.

Opmerkelijk echter is, dat wij in de gevallen van het atriumseptum-defect afwijkingen der longarteriën in een groter aantal

hebben gevonden dan bij de open ductus Botalli en dat deze veranderingen op jeugdiger leeftijd zijn waargenomen.

Ventrikelseptum-defect.

Er werden 5 geïsoleerde gevallen van een ventrikelseptum-defect en 1 geval van deze afwijking gecombineerd met een persisterende mesocardium anterius en uitstulping van de linker ventrikel in de voorste buikwand onderzocht. Veranderingen der longarteriën werden in 3 geïsoleerde gevallen en in het ene gecombineerde geval gevonden. In 1 geval van een geïsoleerd ventrikelseptum-defect was de patiënte cyanotisch van haar jeugd af. Er bestond een sterke pulmonale hypertensie (134/80 mm Hg). De longcirculatie was verkleind en bedroeg ¾ van de lichaamscirculatie. De weerstand in de periphere longvaten was zeer hoog (ongeveer 1600 dynes. sec. cm.$^{-5}$). De veranderingen der longarteriën bestonden uit media-hypertrophie en intima-proliferatie met vernauwing en in sommige gevallen obliteratie van het lumen der aangedane vaten.

Het ontbreken van soortgelijke gevallen voor het maken van een vergelijking, maakt het voor ons moeilijk een oordeel te vormen omtrent de oorzaak van de gevonden veranderingen.

De andere gevallen waren heel jonge kinderen, die onvoldoende zijn onderzocht en ook niet waren gecatheteriseerd, zodat wij ons hierover geen mening hebben kunnen vormen. Opmerkelijk is ook hier, dat wij longvaatveranderingen frequenter en ook op veel jongere leeftijd bij het ventrikelseptum-defect vonden dan bij de open ductus Botalli.

Een onderzoek op een uitgebreider materiaal zal wellicht inlichtingen kunnen verschaffen omtrent de factoren, die het frequenter en op jeugdiger leeftijd voorkomen van veranderingen der longarteriën bij het atrium- en ventrikelseptum-defect dan bij de open ductus Botalli beïnvloeden.

Septum aorto-pulmonale-defect.

Wij onderzochten 1 geval met deze aangeboren afwijking. Het was een jongen van 7 jaar oud. De diagnose werd door hart-

catheterisatie gesteld en bevestigd door thoracotomie. De pulmonale druk bedroeg 92/62 mm Hg. De absolute grootte van de longcirculatie kon niet worden berekend, doch wegens het ontbreken van cyanose werd aangenomen, dat de longcirculatie groter was dan de lichaamscirculatie.

Wij vonden media-hypertrophie der middelgrote en kleine pulmonale arteriën met een geringe vernauwing van het lumen van deze vaten.

De klinisch-haemodynamische overeenkomst van deze afwijking met de open ductus Botalli, maakt het zeer waarschijnlijk, dat de vergrote longdoorstroming in dit geval verantwoordelijk was voor de gevonden veranderingen der longarteriën.

Geopereerd geval van een tetralogie van Fallot.

Dit geval betrof een jongen van 10 j. oud. Er werd bij hem zowel rechts als links een anastomose aangelegd tussen de A. subclavia en de A. pulmonalis. Dit geval kan dus beschouwd worden als een kunstmatige open ductus Botalli. Vier maanden na de tweede operatie overleed de patiënt aan een decompensatio cordis. Na de eerste operatie bleef de patiënt cyanotisch en er werd daarom een tweede thoracotomie gedaan. Na deze tweede operatieve ingreep was de cyanose vrijwel verdwenen en op grond hiervan werd dus aangenomen, dat de longcirculatie was vergroot. Deze duurde echter maar vier maanden. Wij vonden geen veranderingen der longarteriën van deze patiënt. Hieruit kan dus worden geconcludeerd, dat de vergrote longcirculatie in de loop van vier maanden geen invloed heeft gehad op de longarteriën.

Transpositie der grote vaten.
Functionele truncus arteriosus.

Wij onderzochten 2 gevallen met een transpositie der grote vaten en 1 geval met een functionele truncus arteriosus. Veranderingen van de wand der longarteriën vonden wij niet.

Wil men het probleem der pulmonale hypertensie en de wandveranderingen der longarteriën bij de open ductus Botalli en bij

die congenitale hartafwijkingen, waar een arteriële longovervulling bestaat, tot een oplossing brengen, dan zijn een aantal maatregelen noodzakelijk. Het onderzoek zal moeten geschieden op een zo uitgebreid mogelijk materiaal, waarbij van alle patiënten de vóór de thoracotomie bij klinisch onderzoek en bij hartcatheterisatie verkregen gegevens zullen moeten worden verzameld, waardoor het mogelijk is inlichtingen te verkrijgen omtrent de druk in de aorta en A. pulmonalis (open ductus arteriosus), de druk in het rechter en linker atrium (atriumseptum-defect), de druk in de rechter en linker ventrikel (ventrikelseptum-defect), de grootte van de long- en lichaamscirculatie en de weerstand in de periphere longvaten. Bij thoracotomie is het nemen van een longbiopsie noodzakelijk, terwijl de omvang en de uitmonding van de open ductus Botalli in de aorta nauwkeurig zullen moeten worden bepaald.

Hercatheterisatie enige tijd na de thoracotomie ter verkrijging van een aantal der bovengenoemde inlichtingen (pulmonale druk, druk van het rechter atrium, druk van de rechter ventrikel, grootte van de long- en lichaamscirculatie en de weerstand in de periphere longvaten) is onmisbaar. Een vergelijking van de inlichtingen, die vóór en na de thoracotomie zijn verkregen kunnen ons wellicht een correlatie doen vinden tussen de haemodynamische veranderingen der longcirculatie en de anatomisch-structurele veranderingen der longarteriën, die een oplossing zou kunnen geven van het bedoelde probleem. Tevens kan een dergelijke vergelijking ons een inzicht verschaffen omtrent het al of niet reversibel zijn der veranderingen van de longarteriën.

Het is gebleken bij de mitralisstenose, dat na een tijdsverloop van zes maanden na commissurotomie de aanvankelijk berekende verhoogde weerstand in de periphere longvaten afneemt, hetgeen vermoedelijk wijst op een teruggang van de longvaatveranderingen. Uit de door ons op blz. 76 en 77 gegeven voorbeelden van een open ductus Botalli blijkt het, dat bij hercatheterisatie enkele maanden na de onderbinding van de open ductus arteriosus, de aanvankelijk verhoogde pulmonale druk normaal was geworden. Hieruit zou dus ook geconcludeerd kunnen worden, dat het normaal worden van de pulmonale druk in deze gevallen moet worden toegeschreven aan een teruggang der veranderingen van de longarteriën.

Een zeer gewenste, doch bij de meeste gevallen niet te verwezenlijken aanvulling der reeds genoemde gegevens zou herhaling der longbiopsie zijn, eveneens minstens een half jaar na de thoracotomie. In uitzonderlijke gevallen zou dit kunnen gebeuren, wanneer op een later tijdstip bij dezelfde patiënt weer een thoracotomie zou zijn geïndiceerd of wanneer een obductie zou worden verricht.

Naschrift.

Na beëindiging van het manuscript kwamen nog een tweetal artikelen van Campbell en Hudson (1951, 1952) onder onze aandacht. In deze artikelen beschrijven de genoemde auteurs de door hen gevonden afwijkingen van de wand der longarteriën in twee gevallen van een open ductus arteriosus. In beide gevallen werd ook nog een open foramen ovale gevonden.

Het ene geval (Campbell en Hudson, 1951) betrof een vrouw van 40 j., die sinds haar vroege jeugd cyanotisch was. Bij hartcatheterisatie werd een pulmonale hypertensie vastgesteld. De gemiddelde pulmonale druk bedroeg 100 mm Hg. Er bestond een arteriële zuurstofonderverzadiging, die 3 maanden vóór het overlijden van de patiënte een waarde van 64 % bereikte. De klinische diagnose werd met waarschijnlijkheid gesteld op een complex van Eisenmenger. Bij autopsie werden echter een open ductus Botalli en een open foramen ovale geconstateerd. In de longarteriën van vrijwel iedere grootte-orde werd thrombose gevonden, terwijl daarbij ook matige hypertrophie van de media en de adventitia der longarteriën werd gezien. De intima der longarteriën toonde een geringe verdikking. Uit de gevonden veranderingen der longarteriën kan met grote waarschijnlijkheid de pulmonale hypertensie worden verklaard, die een omkering van de stroomrichting van het bloed door de open ductus Botalli veroorzaakte, waardoor cyanose ontstond.

Het tweede door Campbell en Hudson (1952) medegedeelde geval betrof een vrouw van 39 j. oud. Wegens verschijnselen van decompensatio cordis werd bij deze patiënte geen hartcatheterisatie verricht. De klinische diagnose werd gesteld op

een atriumseptum-defect. Ongeveer drie weken voordat de patiënte overleed werd voor het eerst een geringe cyanose vastgesteld. Bij autopsie werden een open ductus arteriosus en open foramen ovale gevonden.

Als afwijkingen van de wand der longarteriën vonden deze schrijvers intima-verdikking, die in sommige gevallen het lumen der vaten oblitereerde. In andere gevallen bestond er naast intima-verdikking thrombose en recanalisatie van thrombi. De meeste longarteriën toonden verder media-hypertrophie en de adventitia van vnl. de grotere arteriën was eveneens gehypertrophieerd. De genoemde veranderingen beschouwen deze onderzoekers als reactie op een pulmonale hypertensie.

Wij vonden in sommige van de door ons onderzochte preparaten van patiënten met een open ductus arteriosus, zoals eerder is vermeld, media-hypertrophie al of niet gepaard met intima-verdikking, doch geen hypertrophie van de adventitia. Ook wij zagen gevallen, waarin de veranderingen zo ver waren voortgeschreden, dat vaatlumina vrijwel geheel waren afgesloten. Of hierbij ook een thrombotisch proces in het spel is en of de zienswijze van Campbell en Hudson met betrekking tot het ontstaan van thrombose juist is, willen wij in het midden laten. De thrombose zou volgens de genoemde onderzoekers ontstaan door scheuren in de endotheellaag der arteriën als gevolg van de hoge pulmonale druk. In onze gevallen van open ductus Botalli hebben wij geen geval met een gemiddelde druk van 100 mm Hg in het pulmonale systeem.

SUMMARY.

An investigation was made concerning the reaction of the pulmonary arteries to increased pulmonary flow. In this connection we examined cases of patent ductus arteriosus, atrial septal defect and ventricular septal defect as classical examples of increased pulmonary flow. Included were also one case of aortopulmonary communication, two cases of transposition of the great vessels, one case of functional truncus arteriosus and one case of tetralogy of Fallot upon which was operated. In these last cases an increased pulmonary flow could be expected.

In nearly all cases a piece of the lingula of the left lung was used for our purpose. This lung specimen was obtained during surgical intervention or post mortem. Serial sections of 10 micron thick were made of every specimen. The microscopical preparations were stained with haematoxylin-eosin, azan and with Weigert's elastic tissue stain. The study of serial sections, which is the routine method in the Anatomical Institute at Leiden, has also in this investigation been of the utmost value.

To gather an impression of the structure of normal pulmonary arteries we studied a specimen of the lingula of patients who died from a non-cardiovascular disease. The ages of these patients were resp. 1 day, 3 days, 3½ years, 20 years, 33 years and 47 years.

We noticed that the pulmonary arteries of a child of 1 day old showed a relatively thin media, a wide lumen, but a very thick adventitia consisted of dense collagen tissue. In a child of 3 days old the media was thicker, the diameter of the lumen remained unchanged and the adventitia became thinner. The structural characteristics of the pulmonary arteries in a child of the age of 3½ years were the same as those in the adults. The media was

again decreased in thickness, the lumen was widened and the adventitia, now much thinner, consisted of loose collagen tissue.

Our observations were in some points different from those of Edwards.

We called the pulmonary arteries in the very young children which were characterized by a thin media, a wide lumen and a thick adventitia the "infantile type" of pulmonary arteries. We have met with this type in all the cases in which there were no structural changes of the pulmonary arteries in very young children.

In total we examined 38 cases of increased pulmonary flow, divided into:

1. *Patent ductus arteriosus,* 19 cases of which

   12 were isolated,
   1 case associated with a mitral stenosis,
   1 case associated with an aortic valvular stenosis,
   4 cases associated with a coarctation of the aorta,
   1 case associated with a patent foramen ovale.

2. *Atrial septal defect,* 8 cases of which

   3 were isolated,
   1 case was associated with ventricular septal defect,
   1 case was associated with a persistent vena cava superior sinistra,
   1 case was associated with a patent ductus arteriosus,
   1 case was associated with drainage of all pulmonary veins into the coronary sinus,
   1 case was associated with a functional truncus arteriosus.

3. *Ventricular septal defect,* 6 cases of which

   5 were isolated,
   1 was associated with a persistent mesocardium anterius and a saccular elongation of the left ventricle into the abdominal wall.

4. *Transposition of the great vessels,* 2 cases.

5. *Aortopulmonary communication,* 1 case.

6. *Functional truncus arteriosus* (atretic aorta ascendens with patent ductus arteriosus), 1 case.

7. *Operated tetralogy of Fallot,* 1 case.

In view of the question whether the pulmonary flow was increased or decreased the cases of *patent ductus arteriosus* were grouped as follows:

1a. cases with increased pulmonary flow and normal pulmonary pressure,

1b. cases with increased pulmonary flow and pulmonary hypertension [1]),

1c. cases with increased pulmonary flow but unknown pulmonary pressure, the right heart not being catheterized,

2. cases with decreased pulmonary flow.

Group 1a.

This group consisted of 7 cases of which the patent ductus arteriosus was isolated in 5 cases, and associated with an aortic valvular stenosis in one case and associated with a coarctation of the aorta in another case. The pulmonary pressure was normal in all these cases. The pulmonary flow varied from 1½ to 3,3 times the systemic flow. In 5 cases no structural changes of the pulmonary arteries were found.

In 1 case of a 5 year old child hypertrophy of the media of the medium sized and small pulmonary arteries was seen. In the other case of an adult female (36 years) the structural changes found were of a different nature than encountered usually in cases of patent ductus arteriosus. We therefore considered the possibility of the changes mentioned to be of a pathological origin.

---

[1]) Because of variations in pulmonary arterial pressure due to extraneous influence, we decided to limit our evaluation on hypertension to systolic pressures exceeding 40 mm Hg.

Group 1b.

In 2 of the 6 cases of this group the patent ductus arteriosus was isolated. In the other 4 cases it was associated with a mitral stenosis in 1 case and with a coarctation of the aorta in 3 cases. The pulmonary pressure was elevated in all these cases (45/20, 87/40, 50/40, 100/25 and 65/42 mm Hg).

The pulmonary flow was not known in 1 case, but as there was no cyanosis it was supposed that the flow was increased. In the other cases the pulmonary flow varied from 1¼ to 7 times the systemic flow.

In 1 case of a 4 year old child with a patent ductus arteriosus associated with a coarctation of the aorta, hypertrophy of the media of the medium sized and small pulmonary arteries was found. In another isolated case of patent ductus arteriosus of a female of 26 years old there was besides medial thickening also a proliferation of the intima. In this last case there was narrowing of the lumen of some pulmonary arteries and in a few arteries the lumen was totally obliterated. We wonder if the intimal changes in this case are the sequence of a long standing pulmonary hypertension.

Group 1c.

In the 3 cases of which the pulmonary pressure was not known, because no heart catheterisation was performed, no structural changes of the pulmonary arteries were found. All 3 cases were young children. The patent ductus arteriosus was isolated in 2 cases and associated with a patent foramen ovale in 1 case. These children showed no cyanosis and it was therefore thought that the pulmonary flow must have been increased.

Group 2.

In the 3 children of resp. 4 years, 1¼ years and 6 weeks old belonging to this group no other malformations than a patent ductus arteriosus were present. These children were cyanotic and therefore we felt that the pulmonary flow must have been decreased. In 2 of these cases structural changes of the pulmonary arteries

were found. In the case of a 6 week old child hypertrophy of the media was seen.

In the other case of a 4 year old child the structural changes of the lung arteries were severe and differed from those we usually found in cases of patent ductus arteriosus. They consisted of hyperplasia of the media with local necrosis and partial destruction of the external elastic membrane. The lumina of these arteries were narrowed and in some cases totally obliterated. In the smaller arteries medial thickening was seen also with narrowing of the lumina. In this case it was thought very probable that we were dealing with a primary pathological process of the pulmonary arteries which coincided with a patent ductus arteriosus.

The occurrence of primary pathological processes of the pulmonary arteries has long been known. In our own clinical material of the last few years we have observed two cases. In both cases the clinical diagnosis was congenital malformation of the heart. At autopsy no anomaly of the heart was found. The right ventricle showed a hypertrophy in both cases. In the one case concerning an infant of 1½ years the small pulmonary arteries showed hypertrophy of the media and in some cases proliferation of the intima which caused a slight to moderate narrowing of the lumina of these vessels.

In the other case concerning a 15 years old girl the pathologist made the diagnosis of a thrombo-endarteriitis obliterans pulmonalis. This case has been published by Schillings (1948).

From the results of our investigation we made the following conclusions:

1. In many patients with patent ductus arteriosus, pulmonary arterial blood pressure remains normal. In our material we encountered 3 cases of isolated patent ductus arteriosus with a marked increase of pulmonary flow, varying from 11.80 L/min.M^2 to 14.25 L/min.M^2 in which the pulmonary arterial pressure was normal. To these 3 cases another may be added which was associated with a well compensated aortic valvular

stenosis. Here again a large pulmonary flow of 13.70 L/min.M^2 coexisted with a normal pulmonary arterial bloodpressure.

In these cases no changes of the pulmonary arteries were found, except in one case, in which changes of the lung arteries were associated with a normal pulmonary pressure. As mentioned before the changes in this case were thought not to be the effect of the increased pulmonary flow but possibly caused by some pathological process, the nature of which we were unable to define.

2. Pulmonary hypertension in cases of a patent ductus arteriosus is considered to be the result of the following possibilities:

   a. *The increased pulmonary flow per se.* From the investigations of Dexter (1950) and Hamilton (1951) it appears that the pulmonary pressure increases when the pulmonary flow exceeds 3 times its normal value or 10 L/min.M^2. Our experience quoted above under 1 is not completely in accordance with the view of Dexter and Hamilton, because we found cases with large pulmonary circulation without pulmonary hypertension. In one case however, in which the patent ductus was combined with a coarctation of the aorta and the pulmonary circulation was 7 times the systemic flow, we found a pulmonary hypertension without changes of the pulmonary arteries.

   b. *Association with other anomalies of the heart or great vessels.* Three cases of this type were encountered which showed pulmonary hypertension. One case was associated with mitral stenosis without structural changes of the pulmonary arteries. Therefore it was felt that the elevation of the pulmonary venous pressure caused the arterial hypertension.

      In another case mentioned already under 2a the ductus arteriosus entered the aorta proximal to the coarctation. A high pulmonary arterial pressure of 100/25 mm Hg was found, which probably can be explained by the large increase of pulmonary flow. This case therefore can be

considered to be in accordance with the observations of Dexter (1950) and Hamilton (1951).

In the third case the ductus arteriosus was situated at the level of the coarctation. A slight pulmonary arterial hypertension (45/12 mm Hg) was found associated with a pulmonary flow of 1¼ times the systemic flow. It remains doubtful whether this slight increase of arterial pressure may be ascribed to the augmentation of pulmonary flow or should be explained in another way.

c. *Increased pulmonary vascular resistance due to changes of the medium sized and small pulmonary arteries.* In the overwhelming majority of cases (4 out of 5) these changes consisted of medial hypertrophy with sometimes a mild degree of intimal thickening. These anatomical findings resembled closely those seen in lung biopsies of cases of mitral stenosis. It was felt that the medial hypertrophy might be considered to be caused by the increased pulmonary flow and probably can be expected to be reversible although we have not obtained any direct proof in this connection as yet. An indication in this direction was furnished by our observations in a few cases in which the increased pulmonary arterial pressure was seen to return to a normal value after ligation of the ductus arteriosus. From the limited material available no conclusions were possible concerning the relation of the severity of the anatomical changes to the age of the patient (i. e. the duration of the increased flow) or the degree of pulmonary hypertension.

d. *A primary process of the pulmonary arteries independent from the increased pulmonary flow and coinciding with a patent ductus arteriosus.*

In these cases the cyanosis is an early sign which indicates a reversing of the shunt through the patent ductus arteriosus and consequently offers an indirect proof of an extraordinary increase of the resistance in the peripheral pulmonary arteries. When cyanosis is found associ-

ated with a patent ductus arteriosus in early youth the possibility of a primary disease of the lung arteries must be considered which would contra-indicate a ligation of the patent ductus arteriosus.

It is probable that once there is a pulmonary hypertension this can be the cause of further structural changes of the pulmonary arteries which lead to severe changes such as is seen in our case of a 4 years old girl mentioned on page 102.

In a footnote on pages 74 and 75 we have mentioned still another case of patent ductus arteriosus with changes of the pulmonary artery in a very young girl, 2 years old, who was examined after the completion of the Dutch manuscript. She was not cyanotic. On heart catheterisation the patent ductus arteriosus was reached from the pulmonary artery. The pulmonary pressure was 60/35 mm Hg and the pressure in the aorta was 72/35 mm Hg. The pulmonary flow was 1,26 times the systemic flow. The clinical diagnosis was clearly patent ductus arteriosus with pulmonary hypertension. At thoracotomy the diagnosis was proved. We examined a specimen of the lingula. Besides pulmonary arteries with a normal structure we found in a middle sized pulmonary artery a mass of cells situated in the middle of the artery which was covered by endothelium. At some points this mass of cells showed a connection with the intima of the artery. This artery had a normal structure. In the microscopical preparations which were stained with Weigert's elastic tissue stain it was seen that in the above mentioned mass of cells there were elastic fibers which showed a very irregular course. There was no connection seen between these elastic fibers and the internal elastic membrane of the artery. The lumen of this artery was for the greater part occluded. The nature of this mass of cells we could not define. Probably it was a primary pathological process of the pulmonary arteries which is comparable with that in the case described above and concerning a 4 years old child.

The morphological changes in these cases were not identical. To what extent these primary processes of the lung arteries are caused by the same agent we do not know.

Atrial septal defect.

8 cases with atrial septal defect were examined. In 3 cases this congenital malformation was isolated and in the other cases associated with functional truncus arteriosus, ventricular septal defect, persistent vena cava superior sinistra, patent ductus arteriosus and drainage of all pulmonary veins into the coronary sinus respectively. Structural changes of the pulmonary arteries were found in the 3 isolated cases and in 4 of the cases of atrial septal defect associated with another malformation of the heart or the great vessels.

In 1 case of isolated atrial septal defect, the pulmonary pressure was 38/10 mm Hg with a pulmonary flow of 4,6 times the systemic flow or 25 L/min.M^2 (39 L/min.) and a normal resistance of the peripheral lung arteries (23 dynes. sec. cm^{-5}), a large atrial defect was found at necropsy. In this case hypertrophy of the media of the medium sized and small lung arteries was found with narrowing of the lumina of the arteries mentioned. These changes were probably caused by a long standing increased pulmonary flow.

In a second case also with isolated atrial septal defect there was a marked pulmonary hypertension (165/70 mm Hg). Cyanosis was noted in this patient at the age of 18 years. The atrial septal defect was found to be small at autopsy. The structural changes of the lung arteries consisted of hypertrophy of the media and proliferation of the intima which in some cases narrowed and in other cases obliterated the lumina of those vessels. The appearance of cyanosis indicates that the pulmonary flow of this patient was decreased after the 18th year. The severe changes of the lung arteries in this case are not clearly understood as they cannot be regarded as the result of an excessively increased pulmonary flow, the septal defect being too small. On the other hand the nature of the arterial changes was not different in principle from the afore mentioned case nor from the majority of the cases of patent ductus arteriosus. In our opinion there is therefore no reason to include this last case in the small series of supposed pathological primary arterial changes coinciding with a congenital malformation. It does prove however that there must be one or

perhaps more predisposing factors, which cause an earlier appearance or a more severe degree of the vascular reactions to increased pulmonary flow. The same conclusion may be drawn from our material of patent ductus arteriosus inasmuch as vascular changes may be seen in cases with moderate increase of pulmonary flow, whereas they are absent in other cases with much more increased lung circulation.

As we have no clinical or hemodynamic informations at our disposal in the other cases, we do not venture upon an explanation of the cause of the structural changes seen in the lung arteries. It is remarkable however that in cases of atrial septal defect we found anatomical changes of the pulmonary arteries in a greater number of cases than in patent ductus arteriosus and that these changes occurred at an earlier age.

Ventricular septal defect.

5 cases of isolated ventricular septal defect and 1 case associated with a persistent mesocardium anterius and elongation of the left ventricle into the abdominal wall were investigated.

Structural changes of the pulmonary arteries were found in 3 cases of isolated ventricular septal defect and also in the case associated with a persistent mesocardium anterius.

In 1 case of isolated ventricular septal defect the patient had cyanosis from early infancy. There was a pulmonary hypertension (134/80 mm Hg). The pulmonary flow was decreased and was only ¾ of the systemic flow. The resistance of the peripheral pulmonary arteries was very much elevated (about 1600 dynes. sec. cm^{-5}). The structural changes of the pulmonary arteries consisted of hypertrophy of the media and proliferation of the intima with narrowing and in some cases obliteration of the lumina of these vessels. The other cases were very young infants who were not completely examined clinically; no heart catheterisation was performed.

No conclusions could be drawn therefore concerning the relation of the anatomical and hemodynamic changes. It was evident

however that structural changes of the pulmonary arteries were found more frequently and at an earlier age in cases of ventricular septal defect than in patent ductus arteriosus.

An investigation of a greater material might give an explanation for this apparent increased tendency to pulmonary arterial changes in atrial and ventricular septal defect.

Aortopulmonary communication.

We examined 1 case with this congenital malformation. It concerned a boy 7 years old. The diagnosis was made by right heart catheterisation. The pulmonary pressure was 92/62 mm Hg. The extent of the pulmonary flow could not be determined but as there was no cyanosis it was assumed that the pulmonary flow was increased. We found medial hypertrophy of the medium sized and small pulmonary arteries with a slight narrowing of the lumina of these vessels.

Because of the similarity of the anatomical changes to those found in most cases of patent ductus arteriosus and the close resemblance of the two conditions from a physiological point of view, it seems allowed to repeat here the conclusion made in our discussion of patent ductus arteriosus, that the structural changes were due to an increased pulmonary flow.

Operated case of tetralogy of Fallot.

In this case concerning a boy of 10 years old an anastomosis was made between the left subclavian and left pulmonary artery as well as between the same arteries on the right side some 4 years later. This case therefore can be considered as an artificial patent ductus arteriosus. Four months after the second thoracotomy the patient died from congestive heart failure. Because the cyanosis did not subside after the first thoracotomy, but disappeared after the second surgical intervention, it was accepted that the pulmonary flow was increased after the second operation. Therefore an increased pulmonary flow lasted for only 4 months. We did not find any structural changes of the pulmonary arteries in this case.

From this fact we concluded that the increased pulmonary flow did not induce any changes of the pulmonary arteries during a period of 4 months.

Functional truncus arteriosus.

Transposition of the great vessels.

We examined the pulmonary arteries of 1 case of functional truncus arteriosus and 2 cases of transposition of the great vessels. In neither of these cases did we find structural changes of the pulmonary arteries.

For a further study of the occurrence of pulmonary hypertension and structural changes of the pulmonary arteries in cases of patent ductus arteriosus and in those cases of congenital malformations of the heart in which there is an increased pulmonary flow, more data should be assembled. In particular informations in a greater material are needed concerning the pressure of the aorta and pulmonary artery (patent ductus arteriosus), the pressure in the right and left auricle (atrial septal defect), the pressure in the right and left ventricle (ventricular septal defect), the volume of the pulmonary and systemic circulation and the resistance of the peripheral pulmonary arteries. It is imperative to take a lung biopsy during thoracotomy and to determine the site of the patent ductus arteriosus in connection with a coarctation of the aorta and also the circumference of the patent ductus arteriosus. Recatheterisation some time after thoracotomy is also highly desirable. A comparison of the informations gathered before and after thoracotomy with the microscopical examination of the lung biopsy will serve to study the correlation between the hemodynamic alterations of the pulmonary circulation on the one hand and the anatomical and structural changes of the pulmonary arteries on the other. The comparison of the data obtained before and after surgical intervention will also show whether the structural changes of the pulmonary arteries found in the lung biopsy are reversible or not. The experience in similar studies in mitral stenosis seems to in-

dicate that medial hypertrophy is reversible to a large extent. In this connection we can refer to the cases of patent ductus arteriosus we quoted on pages 76 and 77 where it was found on recatheterisation a few months after ligation of the ductus arteriosus that the pulmonary hypertension, which existed at the time of thoracotomy had subsided.

A very desirable additional information would be obtained by a second examination of the lung structure at least half a year after thoracotomy. In exceptional cases this requirement could be fulfilled i. e. if at a later date a thoracotomy of the same patient would be necessary or if an autopsy should be performed.

LITERATUUR.

Abbott, M., geciteerd door Chavez, I. et Borges, S., Étude sur la persistance du canal artériel. Sem. hôp. Paris. 1951. 27: 3164.

Adams, F. H., Pulmonary hypertension in children due to congenital heart disease. J. Pediatrics. 1952. 40: 42.

Antenucci, A. J., Über Pulmonalsklerose. Wien. Arch. f. inn. Med. 1935. 26: 197.

Apert, E. et Baillet, P. C., Athérome généralisée de l'artère pulmonaire et de ses branches en coïncidence avec une béance du trou de Botal chez une fille de treize ans. Bull. et mém. Soc. méd. d. hôp. de Paris. 1931. 47:690.

Aust, C., Kasuistischer Beitrag zur Sklerose der Lungenarterie. Münch. med. Wchnschr. 1892. 39: 689.

Barber, J. M., Magidson, O. and Wood, P., Atrial septal defect. Brit. Heart J. 1950. 12: 277.

Becker, D. L., Burchell, H. B. and Edwards, J. E., Pathology of the pulmonary vascular tree. II. Circulation. 1951. 3: 230.

Bedford, D. E., Papp, C. and Parkinson, J., Atrial septal defect. Brit. Heart J. 1941. 3: 37.

Bing, R. J., Vandam, L. D. and Gray, Jr., F. D., Physiological studies in congenital heart disease. III. Bull. Johns Hopkins Hosp. 1947. 80: 323.

Bing, R. J., Congenital Heart Disease. An introduction and classification. Am. J. Med. 1952. 12: 77.

Bonnet, Ueber den Bau der Arterienwand. Deutsche med. Wchnschr. 1896. 22: 2.

Borden, C. W., Ebert, R. B., Wilson, R. H. and Wells, H. S., Pulmonary hypertension in heart disease. New England J. Med. 1950. 242: 529.

Brannon, E. S., Weens, H. S. and Warren, J. V., Atrial septal defect. Am. J. Med. Sc. 1945. 210: 480.

Brenner, O., Pathology of the vessels of the pulmonary circulation. Arch. Int. Med. 1935 56: 211, 457, 724, 976 en 1189.

Brill, I. C. and Krygier, J. J., Primary pulmonary vascular sclerosis. Arch. Int. Med. 1941. 68: 560.

Bruins, C., Terminale cyanose bij een patiëntje met een open ductus Botalli. Maandschr. voor Kindergeneesk. 1951. 19: 368.

Brüning, H., Untersuchungen über das Vorkommen der Angiosklerose im Lungenkreislauf. Beitr. path. Anat. u. allg. Path. 1901. 30: 457.

Bryant, J. H., Functional pulmonary incompetence and dilatation and atheroma of the pulmonary arteries. Guy's Hosp. Rep. 1901. 55: 83.

Calazel, P. et al., Physiological studies in congenital heart disease. XI. Bull. Johns Hopkins Hosp. 1951. 88: 20.

Campbell, M. and Hudson, R., Patent ductus arteriosus with reversed shunt due to pulmonary hypertension. Guy's Hosp. Rep. 1951. 100: 26.

Campbell, M. and Hudson, R., The disappearance of the continuous murmur of patent ductus arteriosus. Guy's Hosp. Rep. 1952. 101: 32.

Chapman, C. B. and Robbins, S. L., Patent ductus arteriosus with pulmonary vascular sclerosis and cyanosis (Case reports). Ann. Int. Med. 1944. 21: 312.

Civin, W. H. and Edwards, J. E., Pathology of the pulmonary vascular tree. Circulation. 1950. 2: 545.

Civin, W. H. and Edwards, J. E., The postnatal structural changes in the intrapulmonary arteries and arterioles. Arch.Path. 1951. 51: 192.

Clark, E. and Graef, I., Chronic pulmonary arteritis in Schistosomiasis Mansoni associated with right ventricular hypertrophy. Am. J. Path. 1935. 11: 693.

Claus, M., Über den feineren Gefäszbau gesunder und kranker Lungen. Ztschr. mikrosk. anat. Forschung. 1935. 37: 245.

Collister, R. M., Collateral circulation in stenosis of the great vessels. Diss. Leiden, 1952.

Cournand, A. and Ranges, H. A., Catheterization of the right auricle in man. Proc. Soc. Exper. Biol. & Med. 1941. 46: 462.

Cournand, A., Recent observations on the dynamics of the pulmonary circulation. Bull. New York Acad. Med. 1947. 23: 27.

Cournand, A., Some aspects of the pulmonary circulation in normal man and in chronic cardiopulmonary diseases. Circulation. 1950. 2: 641.

Dammann, Jr., J. F., Berthrong, M. and Bing, R. J., Reverse ductus. Bull. Johns Hopkins Hosp. 1953. 92: 128.

Dammann, Jr., J. F. and Muller, Jr., W. H., The role of the pulmonary vascular bed in congenital heart disease. Pediatrics. 1953. 12: 307.

Dankmeijer, J., De veranderingen in de longarteriën bij mitralisstenose. Nederl. Tijdschr. voor Geneesk. 1953. 97: 1655.

Denolin, H., Lequime, J. et Segers, M., La dynamique circulatoire au cours de la persistance du canal artériel et le problème de l'hypertension artérielle pulmonaire. Cardiologia. 1952. 21: 1.

Deuchar, D. C. and Knebel, R., The pulmonary and systematic circulations in congenital heart disease. Brit. Heart J. 1952. 14: 225.

Dexter, L., Pulmonary circulatory dynamics in health and disease. Bull. New England Med. Center. 1949. 11: 240.

Dexter, L. et al., Studies of the pulmonary circulation in man at rest. J. Clin. Invest. 1950. 29: 602.

Dittrich, F., Ueber den Laënnec'schen Lungeninfarktus und sein Verhältnis zur Erkrankung der Lungenarterie. Programm zum Eintritt in die medizinische Fakultät der Friedrich Alexander-Universität zu Erlangen. 1850.

Dirken, M. N. and Heemstra, H., Alveolar oxygen tension and lung circulation. Quart. J. Exp. Med. Sc. 1948. 34:193.

Dirken, M. N. and Heemstra, H., Agents acting on the lung circulation. Quart. J. Exp. Med. Sc. 1948. 34: 227.

Doornink, F. J., Over incontinentia pigmenti en over de pigmentdermatose van Siemens-Bloch. Diss. Leiden, 1950.

Douglas, J. M. et al., Systematic right ventricle in patent ductus arteriosus. Proc. Staff Meet. Mayo Clin. 1947. 22: 413.

Dresdale, D. L., Schultz, M. and Michtom, R. J., Primary pulmonary hypertension. Am. J. Med. 1951. 11: 686.

Dry, T. J., Harrington, S. M. and Edwards, J. E., Irreversible cardiac disease in adult life by delayed surgical closure of a patent ductus arteriosus. Proc. Staff Meet. Mayo Clin. 1948. 23: 267.

Edwards, J. E., Structural changes of the pulmonary vascular bed and their functional significance in congenital cardiac disease. 26th Ludvig Hektoen lecture of the Frank Billings Foundation. Proc. Institute Med. Chicago. 1950. 18. No. 6.

Edwards, J. E. and Burchell, H. B., Multilobar pulmonary venous obstruction with pulmonary hypertension. Arch. Int. Med. 1951. 87: 372.

Edwards, J. E. and Chamberlin, W. B., Pathology of the pulmonary vascular tree. III. The structure of the intrapulmonary arteries in Cor triloculare biatriatum with subaortic stenosis. Circulation. 1951. 3: 524.

Edwards, J. E., Douglas, J. M., Burchell, H. B. and Christensen, N. A., Pathology of the intrapulmonary arteries and arterioles in coarctation of the aorta associated with patent ductus arteriosus. Am. Heart J. 1949. 38 : 205.

Ehlers, H. W. E., Zur Histologie der Arteriosklerose der Pulmonalarterie. Virchow's Archiv. 1904. 178: 427.

Eppinger, E. C., Burwell, C. S. and Gross, R. E., The effects of the patent ductus arteriosus on the circulation. J. Clin. Invest. 1941. 20: 127.

Fischer, W., Über die Sklerose der Lungenarterien und ihre Entstehung. Deutsches Arch. f. klin. Med. 1909. 97: 230.

Forssmann, W., Die Sondierung des rechten Herzens. Klin. Wchnschr. 1929. 8: 2085 en 2287.

Friedberg, C. K., Diseases of the heart. 1949. pag. 644 en 646.

Hamilton, W. F., The physiology of the pulmonary circulation. J. Allergy. 1951. 22: 397.

Hamilton, W. F., Woodbury, R. A. and Woods, E. B., The relation between systemic and pulmonary bloodpressures in the fetus. Am. J. Physiol. 1937. 119: 206.

Handelsman, J. C., Bing, R. J., Campbell, J. A. and Griswold, H. E., Physiological studies in congenital heart disease. V. Bull. Johns Hopkins Hosp. 1948. 82: 615.

Hart, C., Über die isolierte Sklerose der Pulmonalarterien. Berlin. klin. Wchnschr. 1916. 12: 304.

Hayek, H. von, Die menschliche Lunge und ihre Gefäsze, ihr Bau unter besonderer Berücksichtigung der Funktion. Erg. der Anat. u. Entw. gesch. 1952. 34:143.

Hellems, H. K., Haynes, F. W. and Dexter, L., Pulmonary "capillary" pressure in man. J. Applied Physiol. 1949. 2: 24.

Henry, E. W., The small pulmonary vessels in mitral stenosis. Brit. Heart J. 1952. 14: 406.

Hickam, J. B., Atrial septal defect. A study of intracardiac shunts, ventricular outputs, and pulmonary pressure gradient. Am. Heart J. 1949. 38: 801.

Hultgren, H. et al., The syndrome of patent ductus arteriosus with pulmonary hypertension. Circulation. 1953. 8: 15.

Jores, L., Wesen und Entwicklung der Arteriosklerose. 1903.

Kahnt, U., Die Stellung der Venae pulmonales im Bauplan der Lungen. Diss. Leiden, 1953.

Krasemann, E. O., Über drei Herzfälle mit starker Drücksteigerung im kleinen Kreislauf aus besonderen Gründen. Ztschr. f. Kreislaufforschung. 1952. 41: 210.

Larrabee, F. L., Parker, R. L. and Edwards, J. E., Pathology of intrapulmonary arteries and arterioles in mitral stenosis. Proc. Staff Meet. Mayo Clin. 1949. 24: 316.

Lequime, J. et al., La circulation au cours de la communication interauriculaire. Arch. mal. du coeur. 1951. 44: 539.

Liljestrand, G., Regulation of pulmonary arterial pressure. Arch. Int. Med. 1948. 81: 162 en Arch. exper. Path. u. Pharmakol. 1949. 208: 173.

Linden, W. zur, Isolierte Pulmonalsklerose im jüngsten Kindesalter. Virchow's Archiv. 1924. 252: 229.

Ljungdahl, M., Untersuchungen über die Arteriosklerose des kleinen Kreislaufs. 1915.

Lutembacher, R., De la sténose mitrale avec communication interauriculaire. Arch. mal. du coeur. 1916. 9: 237.

Lutembacher, R., Sténose mitrale et communication interauriculaire. Arch. mal. du coeur. 1936. 29: 229.

Massee, J. C., Atrial septal defect. Am. J. M. Sc. 1947. 214: 248.

Merkel, H., Zur Histologie der Lungengefäsze. Beitr. path. Anat. u. allg. Path. 1941. 105: 176.

Merkel, H., Über die sogenannte primäre Pulmonalsklerose. Beitr. path. Anat. u. allg. Path. 1947. 109: 437.

Miller, H. R., Sclerosis of the pulmonary artery and its branches. Med. Clin. North America. 1926. 9: 673.

Miller, W. S., The Lung. 2nd edition, 1947, pag. 74—88.

Miura, M., Pathologisch-anatomische Veränderungen im kleinen Kreislaufsystem bei den Mitralkranken und bei Kakkepatienten. Mittheilungen aus der medicinischen Facultät der kaiserlichen Japanischen Universität zu Tokio. 1900. 4: 175.

Miyata, S., Aufbau und Gestalt der peripheren arteriellen Strombahn des kleinen Kreislaufs. Virchow's Archiv. 1939. 304: 608.

Mönckeberg, G., Über die genuine Arteriosklerose der Lungenarterie. Deutsche med. Wchnschr. 1907. no. 31 pag. 1243.

Moschcowitz, E., Hypertension of the pulmonary circulation. Am. J. M. Sc. 1927. 174: 388.

Motley, H. L. et al., The influence of short periods of induced acute anoxia upon pulmonary artery pressure in man. Am. J. Physiol. 1947. 150: 315.

Muller, C. F., Les scléroses de l'artère pulmonaire. Thèse. Zürich, 1942.

Odé, E., De ductus arteriosus. Diss. Leiden, 1951.

Old, J. W. and Russell, W. O., Necrotizing pulmonary arteritis occurring with congenital heart disease (Eisenmenger's complex). Am. J. Path. 1950. 26: 789.

Opdyke, D. F. et al., Study of the simultaneous right and left atrial pressure pulses under normal and experimentally altered conditions. Am. J. Physiol. 1948. 154: 258.

Parker, Jr., F. and Weiss, S., The nature and significance of the structural changes in the lungs in mitral stenosis. Am. J. Path. 1936. 12: 573.

Posselt, A., Die Erkrankungen der Lungenschlagader. Erg. allg. Path. u. path. Anat. 1909. 13: 298.

Potts, W., Gibson, S., Smith, S. and Riker, W. L., Diagnosis and surgical treatment of patent ductus arteriosus. Arch. Surgey. 1949. 58: 612.

Rattone, G., Sulla inflammazione dell'arteria polmonare (Archivo per le scienze med. T. ix, no. 1). Referaat van Stadelmann in Centralblatt f. klin. Med. 1885. 6: 766.

Roessler, H., Interatrial septal defect. Arch. Int. Med. 1934. 54: 339.

Romberg, E., Ueber Sklerose der Lungenarterie. Deutsches Arch. f. klin. Med. 1891. 48: 197.

Schillings, P. H. M., Primaire vaatveranderingen in de long, de dood tengevolge hebbende. Nederl. Tijdschr. voor Geneesk. 1948. 92: 3360.

Schmidt, H., Die essentielle Hypertonie des Lungenkreislaufs und deren Beziehungen zur sogenannten primären Pulmonalsklerose. Arch. f. Kreislaufforschung. 1953. 19: 91.

Schuntermann, C. E., Studien über den Lungenkreislauf. Ztschr. f. die ges. exper. Med. 1936. 97: 497.

Selzer, A., Defect of the ventricular septum. Arch. Int. Med. 1949. 84: 798.

Siemens, H. W., Die Melanosis corii degenerativa, eine neue Pigmentdermatose. Arch. f. Dermatol. u. Syphilis. 1929. 157: 382.

Snellen, H. A., Dankmeijer, J., Bruins, C. and Collister, R. M., Saccular elongation of the left ventricle into the abdominal wall with persistence of the anterior mesocardium and ventricular septal defect. Cardiologia. 1952. 21: 562.

Snellen, H. A., Slotbeschouwingen over de haemodynamica en de operatieve indicatie. (Symposion over mitralisstenose). Nederl. Tijdschr. voor Geneesk. 1953. 97:1655.

Snellen, H. A., Estimation of pulmonary "Capillary" pressure. Folia Psychiatrica, Neurologica et Neurochirurgica Neerlandica. 1953. 56 : 504.

Soulié, P., Joly, F., Carlotti, J. et Sicot, J. R., Contribution à l'étude des shunts dans les communications interauriculaires. Arch. mal. du coeur. 1950. 43: 97.

Starer, F., Analysis of 50 cases of persistent ductus arteriosus. Brit. Med. J. 1953. no. 4817, pag. 971.

Steinberg, U., Systematische Untersuchungen über die Arteriosklerose der Lungenschlagadern. Beitr. path. Anat. u. allg. Path. 1929. 82: 307 en 443.

Stroud, R. C. and Rahn, H., Effect of O_2 and CO_2 tension upon the resistance of pulmonary bloodvessels. Am. J. Physiol. 1953. 172: 211.

Swan, H., Trapnell, J. M. and Denst, J., Congenital mitral stenosis and systemic right ventricle with associated pulmonary vascular changes frustrating surgical repair of patent ductus arteriosus and coarctation of the aorta. Am. Heart J. 1949. 38: 914.

Taussig, H. B., Mc Gehee Harvey, A. and Follis, Jr., R. H., The clinical and pathological findings in interauriculair septal defects. Bull. Johns Hopkins Hosp. 1938. 63: 61.

Taussig, H. B., Congenital malformations of the heart. 1947.

Torhorst, H., Die histologischen Veränderungen bei der Sklerose der Pulmonalarterie. Beitr. path. Anat. u. allg. Path. 1904. 36: 210.

Toyama, K., Experimentelle Forschung über die Lungencapillären. Ztschr. der ges. exper. Med. 1925. 46: 168.

Tugendreich, J., Ueber die Sklerose der Arteria pulmonalis. Inaugural Dissertation. Berlin, 1912.

Vandendorpe, F., Structure de l'artère pulmonaire chez l'homme. Ann. d'anat. path. 1936. 13: 652.

Vaquez, H., Sclérose de l'artère pulmonaire. Paris médical. 1926. 61: 15.

Verloop, M. C., Over het bloedvaatstelsel in de longen van den mensch en enkele knaagdieren. Diss. Utrecht, 1946.

Wätjen, J. W., Isolierte Sklerose der Pulmonalarterie im jüngsten Kindesalter. Deutsche med. Wchnschr. 1924. 50: 713.

Welch, K. J. and Kinney, T. D., Effect of patent ductus arteriosus and of interauricular and interventricular septal defects on development of pulmonary vascular lesions. Am. J. Path. 1948. 24: 729.

Westcott, R. M. et al., Anoxia and human pulmonary vascular resistance. J. Clin. Invest. 1951. 30: 957.

Wood, P., Pulmonary hypertension. Brit. Med. Bull. 1952. 8: 348.

Wright, S., Applied physiology. 1952. Pag. 278.

Zwaag, G. L. van der, Sclerosis arteriae pulmonalis primaria. Diss. Groningen, 1940.

CORRIGENDA:

Blz. 25 regel 6: lees **87/40 mm Hg** i. pl. v. 87/10 mm Hg.

Blz. 30 lees onder fig. 1: **micro-serie: 1073** i. pl. v. 1075.

Blz. 39 regel 2 van onder: lees **lijkt** i. pl. v. lijks.

Blz. 41 regel 2 van onder: lees **zien** i. pl. v. gezien.

Blz. 46 lees onder fig. 9: **kleuring: haematoxyline-eosine** i. pl. v. elastine volgens Weigert.

Blz. 47 lees onder fig. 11: **kleuring: haematoxyline-eosine** i. pl. v. elastine volgens Weigert.

Blz. 56 lees onder fig. 17: **dezelfde patiënte als fig. 16** i. pl. v. fig. 15.

Blz. 61 regel 2 van onder: lees **catheterisatie** i. pl. v. catehterisatie.

Blz. 64 regel 4: lees **16,90 L/min.** i. pl. v. 16,95 L/min.

Blz. 66 regel 16: lees **1 j.** i. pl. v. 13 j.

Blz. 68 laatste regel: lees **panarteriitis** i. pl. v. panarteritis.

Blz. 77 regel 7 van onder: lees **werd** i. pl. v. werden.

Blz. 84 regel 11: lees **epicrise** i. pl. v. epicirse.

Blz. 89 laatste regel: lees **87/40 mm Hg** i. pl. v. 78/10 mm Hg.